Vincent *et al. Critical Care* (2018) 22:158
https://doi.org/10.1186/s13054-018-2073-2

Critical Care

EDITORIAL Открытый доступ

Тромбоцитопения в ОРИТ: диссеминированное внутрисосудистое свертывание и тромботические микроангиопатии – что должны знать реаниматологи

Jean-Louis Vincent[1*], Pedro Castro[2], Beverley J. Hunt[3], Achim Jörres[4], Manuel Praga[5], Jose Rojas-Suarez[6] and Eizo Watanabe[7]

Ключевые слова: диссеминированное внутрисосудистое свертывание, гемолитико-уремический синдром, отделение реанимации и интенсивной терапии, тромботическая микроангиопатия, тромботическая тромбоцитопеническая пурпура

Тромбоцитопения наблюдается у 25-55% пациентов отделения реанимации и интенсивной терапии (ОРИТ) [1]. Причины тромбоцитопении в ОРИТ многочисленны, включая, помимо прочего, сепсис, прием лекарственных препаратов и использование экстракорпоральных устройств (рис.1) [1]. Некоторые пациенты с тромбоцитопенией также страдают от микроангиопатической гемолитической анемии (МАГА), сопровождаемой повышенным уровнем лактатдегидрогеназы в сыворотке крови и шистоцитами в мазке крови [2, 3]. При комбинации тромбоцитопении и МАГА в микроциркуляторном русле образуются тромбы, а эритроциты, проходя эти тромбы, разрушаются и образуют шистоциты [2]. Такая комбинация наблюдается у пациентов с диссеминированным внутрисосудистым свертыванием (ДВС-синдром), а также у пациентов с тромботической микроангиопатией (ТМА), включая тромботическую тромбоцитопеническую пурпуру (ТТП) и гемолитико-уремический синдром (ГУС).

ДВС-синдром относительно распространен и развивается у 9-19% пациентов в ОРИТ, как правило, в результате сепсиса [4] (частота возникновения 18/100 000 в общей популяции [2, 5]. В то же время, ТТП и ГУС, обусловленный Escherichia coli, продуцирующей шига-токсин (STEC), возникает с частотой от 6 до 29 случаев на миллион соответственно, а атипичный ГУС (аГУС) – 0,2-0,4 случая на миллион [6, 7], что делает эти заболевания намного более редкими, чем ДВС-синдром. Хотя ТТП описывается как совокупность следующих пяти симптомов: лихорадка, тромбоцитопения, МАГА, почечная дисфункция и неврологические нарушения, часто некоторые из этих симптомов отсутствуют [7].

* Correspondence: jlvincent@intensive.org
[1]Department of Intensive Care, Erasme University Hospital, Université libre de Bruxelles, Brussels, Belgium
Full list of author information is available at the end of the article

Следовательно, ТТП можно спутать с ГУС, который чаще всего характеризуется следующими тремя симптомами: тромбоцитопения, МАГА и почечная дисфункция [3]. Данное клиническое сходство ДВС-синдрома, ТТП и ГУС являются серьезной проблемой, поскольку приводит к риску постановки ошибочного диагноза в связи с тем, что реаниматологи чаще предполагают ДВС-синдром, чем более редкие ТТП или ГУС. Это приводит к не своевременному получению потенциально спасительного лечения.

Для диагностики ТМА опубликовано несколько алгоритмов [3, 8-10]. Однако в настоящее время единственными рекомендациями, предусмотренными для ОРИТ, являются недавно опубликованные экспертные заключения Azoulay и коллег [11], которые представляют собой отличное руководство для дифференциальной диагностики ТМА, но содержат лишь краткое упоминание о ДВС-синдроме. Краткий алгоритм диагностики, адаптированный для реаниматологов, способствовал бы быстрой дифференциальной диагностике ТТП, ГУС и ДВС-синдрома, а также обеспечил бы своевременное получение соответствующего лечения.

Новый алгоритм для быстрого отличия ДВС-синдрома от ТТП и ГУС в ОРИТ

Учитывая важность отличия ДВС-синдрома от ТТП и ГУС, мы предлагаем краткий алгоритм, основанный на существующем руководстве [3, 9, 11] и нашем собственном анализе, которые помогут реаниматологу быстро различить эти заболевания (рис.1). МАГА, отрицательный результат пробы Кумбса, повышенный уровень лактатдегидрогеназы (ЛДГ) и дисфункция органов на фоне тромбоцитопении наблюдаются при всех трех заболеваниях – ДВС-синдром, ТТП и аГУС [2, 3], хотя пациенты с ТТП и септическим ДВС-синдромом могут иметь более тяжелую форму тромбоцитопении [2, 12]. Наиболее важным фактором, отличающим ДВС-синдром от ТМА, является профиль свертывания, поскольку у пациентов с ДВС-синдромом наблюдается изменение функции свертывания [2].

© The Author(s). 2018 Open Access This article is distributed under the terms of the Creative Commons Attribution 4.0 International License (http://creativecommons.org/licenses/by/4.0/), which permits unrestricted use, distribution, and reproduction in any medium, provided you give appropriate credit to the original author(s) and the source, provide a link to the Creative Commons license, and indicate if changes were made. The Creative Commons Public Domain Dedication waiver (http://creativecommons.org/publicdomain/zero/1.0/) applies to the data made available in this article, unless otherwise stated.

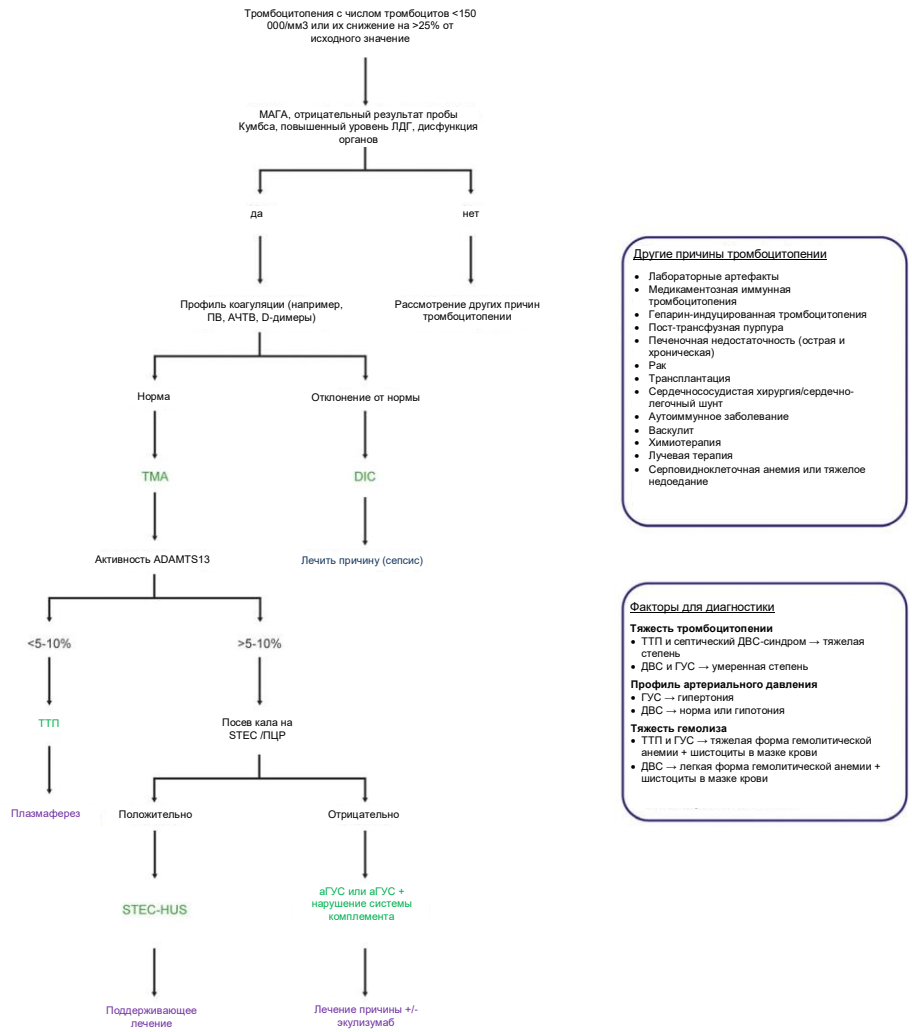

Рисунок 1. Алгоритм, позволяющий быстро отличить диссеминированное внутрисосудистое свертывание (ДВС-синдром) от тромботической тромбоцитопенической пурпуры (ТТП) и гемолитико-уремического синдрома (ГУС) в отделении реанимации и интенсивной терапии (ОРИТ). Тромбоцитопения с микроангиопатической гемолитической анемией (МАГА), отрицательный результат пробы Кумбса, повышенный уровень лактатдегидрогеназы (ЛДГ) и нарушение функции органов являются общими симптомами для ДВС-синдрома, ТТП и ГУС. Чтобы отличить ДВС-синдром от тромботических микроангиопатий (ТМА) необходимо провести исследование дефектного свертывания, включая протромбиновое время (ПВ), активированное частичное тромбопластиновое время (АЧТВ), концентрацию фибриногена, продукты деградации фибрина, D-димеры и антитромбин. Кроме того, необходимо учитывать показатели артериального давления, поскольку ГУС обычно сопровождается гипертонией. После исключения ДВС-синдрома необходимо выявить основную ТМА. ТТП диагностируется при выявлении низкой активности ADAMTS13 (<5-10%) и лечится экстренным плазмаферезом; при ГУС наблюдается нормальная активность ADAMTS13 (>5-10%), а тип ГУС выясняется путем проведения посева кала или ПЦР реакции для выявления Escherichia coli, продуцирующей шига-токсин (STEC). Положительный результат STEC указывает на STEC-HUS; отрицательный результат указывает на аГУС с сопутствующим нарушением системы комплемента (например, инфекция, злокачественная гипертензия, послеродовый период, трансплантация почек, лекарственные препараты или злокачественное образование) или без такого нарушения. Необходимо быстро обнаружить и купировать любые сопутствующие комплементоопосредованные нарушения и рассмотреть целесообразность приема экулизумаба [3, 6, 9, 13]

Тем не менее, артериальное давление также важно, поскольку ГУС часто сопровождается тяжелой формой гипертонии, а ДВС-синдром – гипотонией [3, 7]. Как правило, для принятия решения о наличии ДВС-синдрома или ТМА у пациента достаточно комплексной оценки результатов общего анализа крови и мазка крови, профиля гемолиза, профиля свертывания и артериального давления.

После исключения ДВС-синдрома подтверждение причины ТМА имеет первостепенное значение для надлежащего контроля над заболеванием. Двумя наиболее важными причинами ТМА являются ТТП и ГУС. ТТП обусловлена дефицитом дезинтегриноподобной металлопротеиназы с мотивом типа 1 тромбоспондина, компонент 13 (ADAMTS13) и без плазмафереза приводит к смерти в 90% случаев [7]. К развитию ГУС приводит шига-токсин (STEC-HUS) или нарушение работы системы комплемента в результате генетической предрасположенности или аутоантител (аГУС) [3, 6, 7, 11]. Активность ADAMTS13 менее 5-10% является достаточной для подтверждения ТТП [3, 9], а положительный результат посева кала или полимеразной цепной реакции (ПЦР) на шига-токсин подтверждает STEC-HUS [3, 9]. Отсутствие низких уровней

ADAMTS13 и шига-токсина указывает на высокую вероятность аГУС, редкой, но изнурительной формы ТМА [6]. Как и ДВС-синдром, аГУС развивается быстро, но проявляется неспецифическим образом [2, 3]. аГУС может сопровождаться другими состояниями, активирующими систему комплемента, например, инфекция, злокачественная гипертензия, послеродовый период, пересадка почек, некоторые лекарственные средства или злокачественные новообразования [3]. Проявления таких нарушений могу накладываться друг на друга. Они могут сосуществовать с комплементоопосредованным аГУС, затрудняя дифференциацию [3]. Следует также помнить, что аГУС может проявляться злокачественной гипертензией, которая сама по себе может вызывать ТМА [6, 9]. Быстрая диагностика и лечение необходимы для предотвращения необратимого повреждения органов и смерти [13].

Как и в любых прагматических руководствах, мы решили, что эффективнее всего будет сосредоточиться на наиболее распространенном проявлении. Для комплексного руководства по диагностике и лечении ТМА просим обратиться к другим работам, таким как Scully et al. [7], Campistol et al. [3], Laurence et al. [9], и Azoulay et al. [11]. Несмотря на то, что предлагаемый алгоритм применяется к большинству случаев тромбоцитопении, необходимо отметить, что клиническая оценка и консультации с экспертами имеют большое значение, поскольку иногда наблюдаются исключительные клинические проявления [14, 15].

Следует также отметить, что некоторые анализы, необходимые для дифференциального диагноза (например, анализ активности ADAMTS13), доступны не во всех учреждениях. При невозможности проведения экспресс-анализа ADAMTS13 можно использовать шкалу PLASMIC, семикомпонентный инструмент прогнозирования, который поможет точно и достоверно предсказать вероятность тяжелого дефицита ADAMTS13 [10]. Кроме того, мы не включили в наш алгоритм генетический анализ нарушений в системе комплемента при аГУС. Несмотря на то, что он может подтвердить предполагаемый диагноз аГУС, в настоящее время его выполнение требует много времени, что недопустимо для ОРИТ [11].

Пациенты в критическом состоянии имеют ряд клинических проблем, включая полиорганную недостаточность, сепсис и шок [5], а ранняя диагностика и лечение имеют решающее значение для оптимизации результатов. Мы представляем краткий диагностический алгоритм, который позволит реаниматологам быстро поставить диагноз и своевременно начать надлежащее лечение пациентов с тромбоцитопенией в ОРИТ. Данный алгоритм может применяться в дополнение к материалам, представленным в литературе по реаниматологии [11], и направлен на отличие ТТП и ГУС от ДВС-синдрома.

Сокращения

ADAMTS13: дезинтегриноподобная металлопротеиназа с мотивом типа 1 тромбоспондина, компонент 13; аГУС: атипичный гемолитико-уремический синдром; ДВС-синдром: диссеминированное внутрисосудистое свертывание; ГУС: гемолитико-уремический синдром; ОРИТ: отделение реанимации и интенсивной терапии; ЛДГ: лактатдегидрогеназа; МАГА: микроангиопатическая гемолитическая анемия; ПЦР: полимеразная цепная реакция; STEC: Escherichia coli, продуцирующая шига-токсин; ТМА: тромботическая микроангиопатия; ТТП: тромботическая тромбоцитопеническая пурпура

Благодарности

Помощь в написании медицинских текстов, финансируемая Alexion Pharmaceuticals Inc., была предоставлена доктором Ciaran Wright из Bioscript Medical, Маклсфилд, Соединенное Королевство.

Вклад авторов

JLV создал черновую версию. Все авторы отвечали за рассмотрение, изменение и одобрение окончательной версии.

Конфликты интересов

Jean-Louis Vincent: главный редактор издания Critical Care; другие конфликты интересов отсутствуют.
Pedro Castro: консультативные комитеты/лекции для Alexion и Pfizer.
Beverley J. Hunt: конфликты интересов отсутствуют.
Achim Jorres: гонорары за публичное выступление от Alexion.
Manuel Praga: консультант/консультативные комитеты/ лекции для Alexion, Otsuka, Fresenius, Astra-Zeneca и Retrophin.
Jose Rojas-Suarez: консультант/консультативные комитеты/ лекции для Alexion и Sanofi.
Eizo Watanabe: консультативные комитеты/ лекции для Alexion; совместные исследования с Asahi Kasei Pharma.

Примечание издателя

Компания Springer Nature остается нейтральной в отношении споров подведомственности по опубликованным картам и принадлежности к учреждению.

Информация об авторах

[1]Отделение реанимации и интенсивной терапии, университетская больница «Эразм», Брюссельский свободный университет, Брюссель, Бельгия. [2]Медицинское отделение реанимации и интенсивной терапии, Клиническая больница Барселоны, IDIBAPS, Барселонский университет, Барселона, Испания. [3]Центр гемофилии и тромбозов, Трастовый фонд НСЗ Гайз и Сент-Томас, Лондон, Великобритания. [4]Клиника нефрологии, трансплантационной медицины и интенсивной терапии, медицинский центр Университета Виттен/Хердекке, Кельн-Мерхайм, Германия. [5]Отделение нефрологии, Исследовательский институт при Госпитале 12 октября (imas12), Мадридский университет Комплутенсе, Мадрид, Испания. [6]Отделение реанимации и интенсивной терапии, кафедра акушерства и терапии, Клиника IPS Gestion Salud, Университет Картахены, Картахена, Колумбия. [7]Отделение экстренной помощи и интенсивной терапии, Медицинский центр Восточного Тиба, Тогане, Япония.

Получено: 26 января 2018 г. Одобрено: 21 мая 2018 г.
Онлайн-версия опубликована: 13 июня 2018 г.

Ссылки

1. Ali N, Auerbach HE. New-onset acute thrombocytopenia in hospitalized patients: pathophysiology and diagnostic approach. J Community Hosp Intern Med Perspect. 2017;7:157–67.
2. Boral BM, Williams DJ, Boral LI. Disseminated intravascular coagulation. Am J Clin Pathol.2016;146:670–80.
3. Campistol JM, Arias M, Ariceta G, Blasco M, Espinosa L, Espinosa M, Grinyo JM, Macia M, Mendizabal S, Praga M, et al. An update for atypical haemolytic uraemic syndrome: diagnosis and treatment. A consensus document. Nefrologia. 2015;35:421–47.
4. Van der Linden T, Souweine B, Dupic L, Soufir L, Meyer P. Management of thrombocytopenia in the ICU (pregnancy excluded). Ann Intensive Care. 2012;2:42.
5. Cartin-Ceba R, Kojicic M, Li G, Kor DJ, Poulose J, Herasevich V, Kashyap R, Trillo-Alvarez C, Cabello-Garza J, Hubmayr R, et al. Epidemiology of critical care syndromes, organ failures, and life-support interventions in a suburban US community. Chest. 2011;140:1447–55.
6. Fakhouri F, Zuber J, Fremeaux-Bacchi V, Loirat C. Haemolytic uraemic syndrome. Lancet. 2017;390:681–96.
7. Scully M, Hunt BJ, Benjamin S, Liesner R, Rose P, Peyvandi F, Cheung B, Machin SJ. Guidelines on the diagnosis and management of thrombotic thrombocytopenic purpura and other thrombotic microangiopathies. Br J Haematol. 2012;158:323–35.
8. Coppo P, Schwarzinger M, Buffet M, Wynckel A, Clabault K, Presne C, Poullin P, Malot S, Vanhille P, Azoulay E, et al. Predictive features of severe acquired ADAMTS13 deficiency in idiopathic thrombotic microangiopathies: the French TMA reference center experience. PLoS One. 2010;5:e10208.
9. Laurence J, Haller H, Mannucci PM, Nangaku M, Praga M, Rodriguez de Cordoba S. Atypical hemolytic uremic syndrome (aHUS): essential aspects of an accurate diagnosis. Clin Adv Hematol Oncol. 2016;14(Suppl 11):2–15.

10. Bendapudi PK, Hurwitz S, Fry A, Marques MB, Waldo SW, Li A, Sun L, Upadhyay V, Hamdan A, Brunner AM, et al. Derivation and external validation of the PLASMIC score for rapid assessment of adults with thrombotic microangiopathies: a cohort study. Lancet Haematol. 2017;4: e157-e64.
11. Azoulay E, Knoebl P, Garnacho-Montero J, Rusinova K, Galstian G, Eggimann P, Abroug F, Benoit D, von Bergwelt-Baildon M, Wendon J, et al. Expert statements on the standard of care in critically ill adult patients with atypical hemolytic uremic syndrome. Chest. 2017;152:424–34.
12. Iba T, Di Nisio M, Thachil J, Wada H, Asakura H, Sato K, Kitamura N, Saitoh D. Revision of the Japanese Association for Acute Medicine (JAAM) disseminated intravascular coagulation (DIC) diagnostic criteria using antithrombin activity. Crit Care. 2016;20:287.
13. Walle JV, Delmas Y, Ardissino G, Wang J, Kincaid JF, Haller H. Improved renal recovery in patients with atypical hemolytic uremic syndrome following rapid initiation of eculizumab treatment. J Nephrol. 2017;30:127–34.
14. Vesely SK, George JN, Lammle B, Studt JD, Alberio L, El-Harake MA, Raskob GE. ADAMTS13 activity in thrombotic thrombocytopenic purpura-hemolytic uremic syndrome: relation to presenting features and clinical outcomes in a prospective cohort of 142 patients. Blood. 2003;102:60–8.
15. Feng S, Eyler SJ, Zhang Y, Maga T, Nester CM, Kroll MH, Smith RJ, Afshar-Kharghan V. Partial ADAMTS13 deficiency in atypical hemolytic uremic syndrome. Blood. 2013;122:1487–93.

Готовы представить свои исследования? Выберите BMC и получите следующие преимущества:

- быстрая и удобная подача материала в режиме онлайн
- детальное экспертное рецензирование опытными исследователями в вашей области
- быстрая публикация после одобрения
- поддержка исследовательских данных, включая большие массивы и сложные типы данных
- открытый доступ в премиум-режиме (gold Open Access), который способствует более широкому сотрудничеству и цитированию
- максимальная видимость для ваших исследований: более 100 миллионов просмотров сайта в год

В BMC исследования не прекращаются.

Узнайте больше на biomedcentral.com/submissions

BMC