# Сопор и кома

September 17, 2021

## ***Определение***

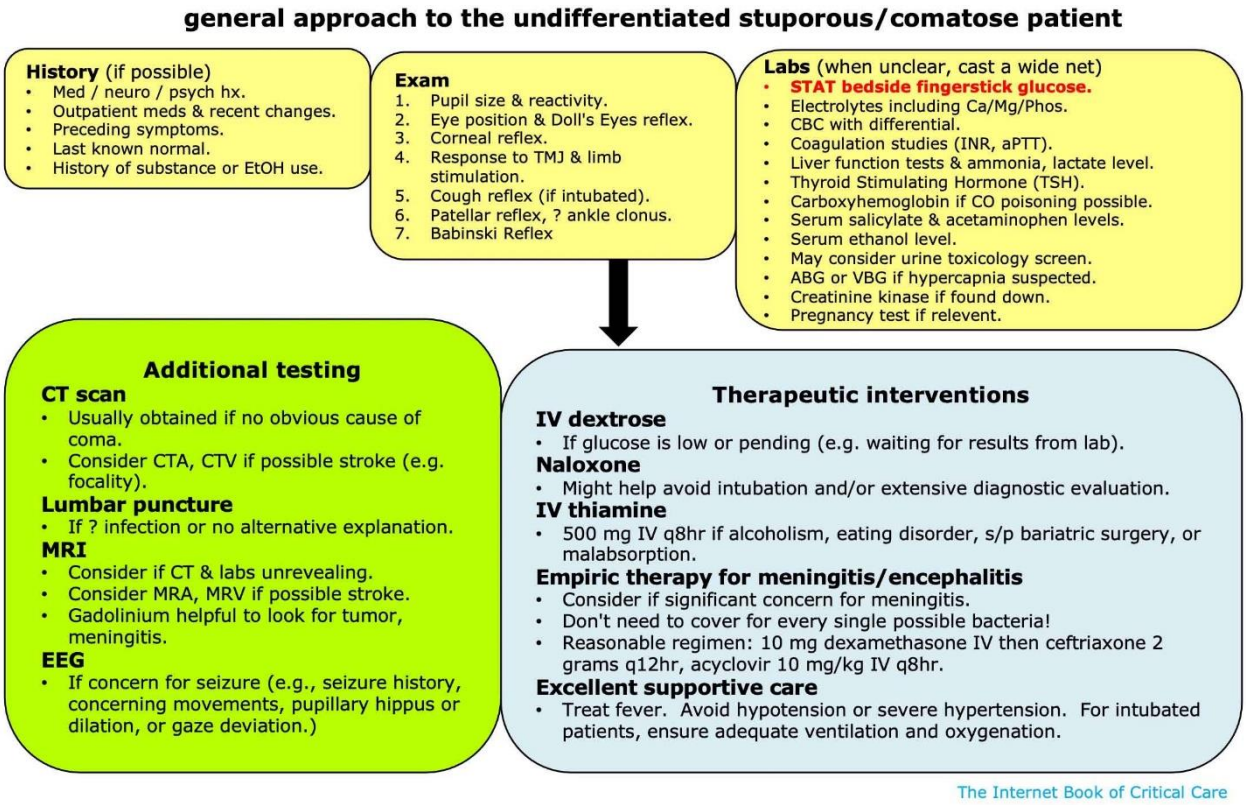


**Основы**

- **Кома** определяется как состояние не пробуждения (закрытые глаза), бессознательности и неспособности к пробуждению.
- **Сопор** не имеет четкого определения, но обычно относится к существенному нарушению психического статуса с сохранением некоторой реакции на болезненные раздражители.
- **Синдром запертого человека** обычно возникает в результате поражения моста. Пациенты бодрствуют и когнитивно интактны, но парализованы (только с возможностью моргать или двигать глазами вертикально). Очень важно быстро распознать синдром запертого человека и отличать его от комы или ступора.

**Анатомия**

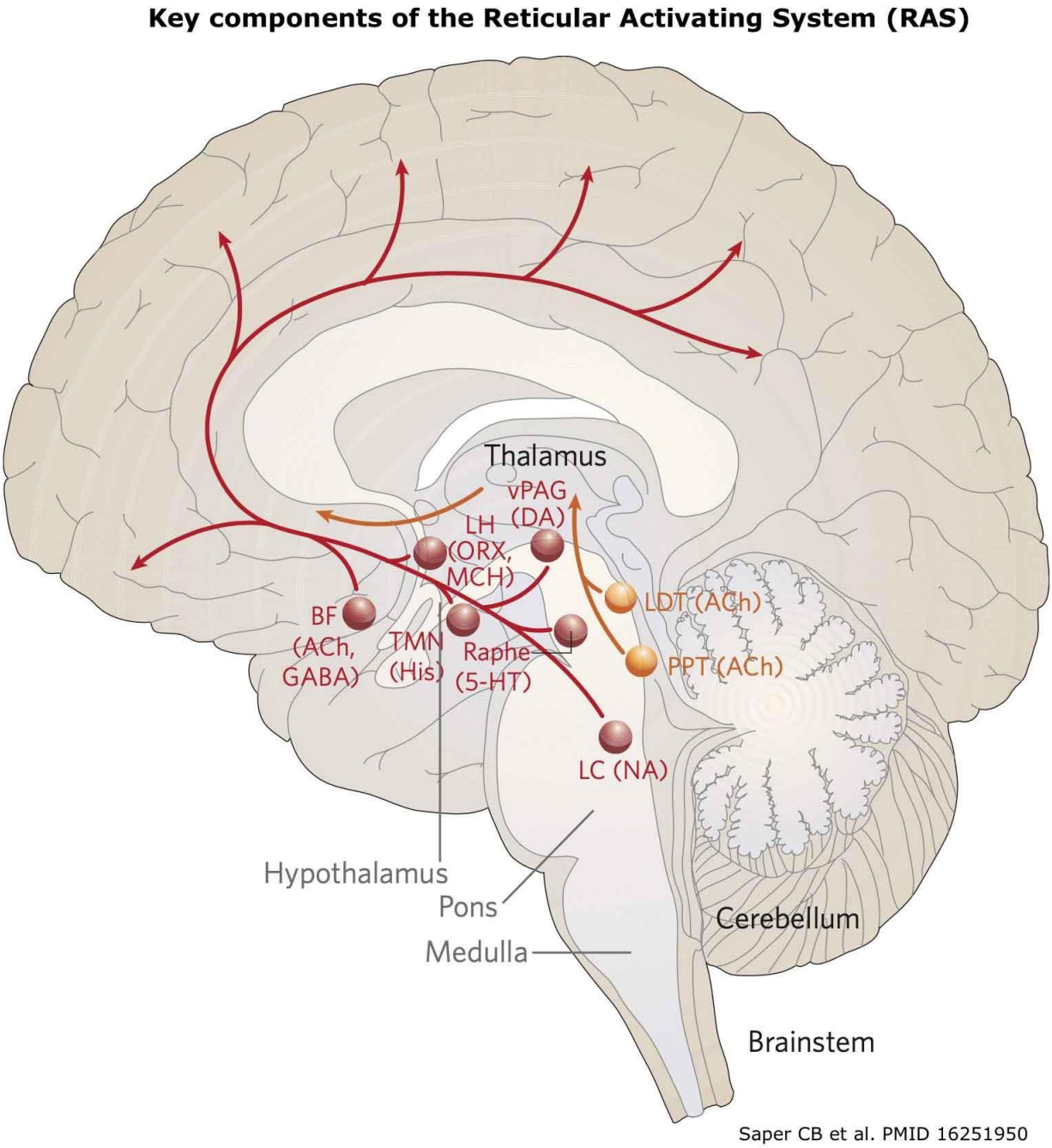


- Кома возникает в результате нарушения проводящих путей восходящей ретикулярной активирующей системы. Эта система берет начало в покрышке верхнего моста и среднего мозга, проецируется в гипоталамус и билатеральнай таламус, а затем широко расходится по всей коре.
- Для того чтобы поражение вызвало кому, оно должно иметь одну из следующих локализаций:
- (1) Дорсолатеральное верхне-среднепонтиное поражение
- (2) Парамедиальное поражение верхнего среднего мозга
- (3) Двустороннее повреждение таламуса
- (4) Диффузное биполушарное повреждение

- Кома не может быть отнесена к одностороннему поражению коры головного мозга.(33218655) Например, для того, чтобы одностороннее поражение коры головного мозга вызвало кому, оно должно вызвать синдром вклинения мозга, который приводит к повреждению верхнего отдела среднего мозга.

***Причины сопора и комы***

**Сосудистые**

- Внутричерепное кровоизлияние:
- а) Субарахноидальное кровоизлияние.
- б) Таламическое или Понтиное кровоизлияние.
- Ишемический инсульт
- i) Чаще всего-инсульт базилярной артерии.
- ii) Тяжелый мультифокальный инсульт (например, вследствие эндокардита).
- Гипертоническая энцефалопатия, она же синдром задней обратимой энцефалопатии (PRES).
- Тромбоз венозного синуса (тромбоз прямого синуса может вызвать билатеральную таламическую дисфункцию).

**Инфекции**

- Менингит.
- Энцефалит (в первую очередь из-за ВПГ или Зостер вирус).
- Абсцесс мозга или субдуральная эмпиема, которая оказывает масс эффект.

**Тяжелые метаболические нарушения**

- Гипоксическое/аноксическое повреждение мозга.
- Гиперкапния (например, pCO2 обычно превышает ~80-100 мм).
- Гипотермия или гипертермия (например, температура <28C или >40c).(27741988)
- Гипогликемия (глюкоза ниже ~40 мг/дл или ~2,2 ммоль).(20130300)
- Гипергликемия (быстрое повышение уровня глюкозы выше ~900 мг/дл или ~50 ммоль).(20130300)
- Гипонатриемия (например, внезапное падение ниже ~110 ммоль).(20130300)
- Гипернатриемия (например, внезапный подъем выше ~160 ммоль).(20130300)
- Гиперкальциемия (например, ионизированный кальций выше ~3,5 ммоль).(20130300)
- Печеночная энцефалопатия.
- Тяжелая гипераммонемия.
- Уремия.
- Микседема кома.
- Энцефалопатия Вернике.

**Токсикологические**

- Опиаты.
- Спирты (этанол, метанол, этиленгликоль).
- Седативные средства, включая баклофен.
- Серотониновый синдром.
- Симпатомиметическая интоксикация.
- Отравление салицилатом.
- Литий.
- Антихолинергические средства, в том числе трициклические.
- Угарный газ.

**Травма/хирургия**

- Гематома (субдуральная, эпидуральная или паренхиматозная).
- Диффузное аксональное повреждение.
- Синдром жировой эмболии.

**Неконвульсивный эпилептический статус**

**Психиатрические**

- Функциональная кома (псевдокома)
- Кататония
- Симулирование

***<u>Анамнез</u>***

*Может оказаться невозможным получить какую-либо информацию об анамнезе. Если возможно, следует отметить следующее:*

- Предшествующий медицинский и неврологический анамнез.
- Список лекарств принимаемый дома и любые последние изменения в лекарствах.
- Предшествующие симптомы (например, спутанность сознания, головная боль, ненормальные движения, слабость, депрессия).
- Когда в последний раз было известно, что пациент в норме?
- История употребления психоактивных веществ?

***<u>Неврологическое обследование при коме</u>***

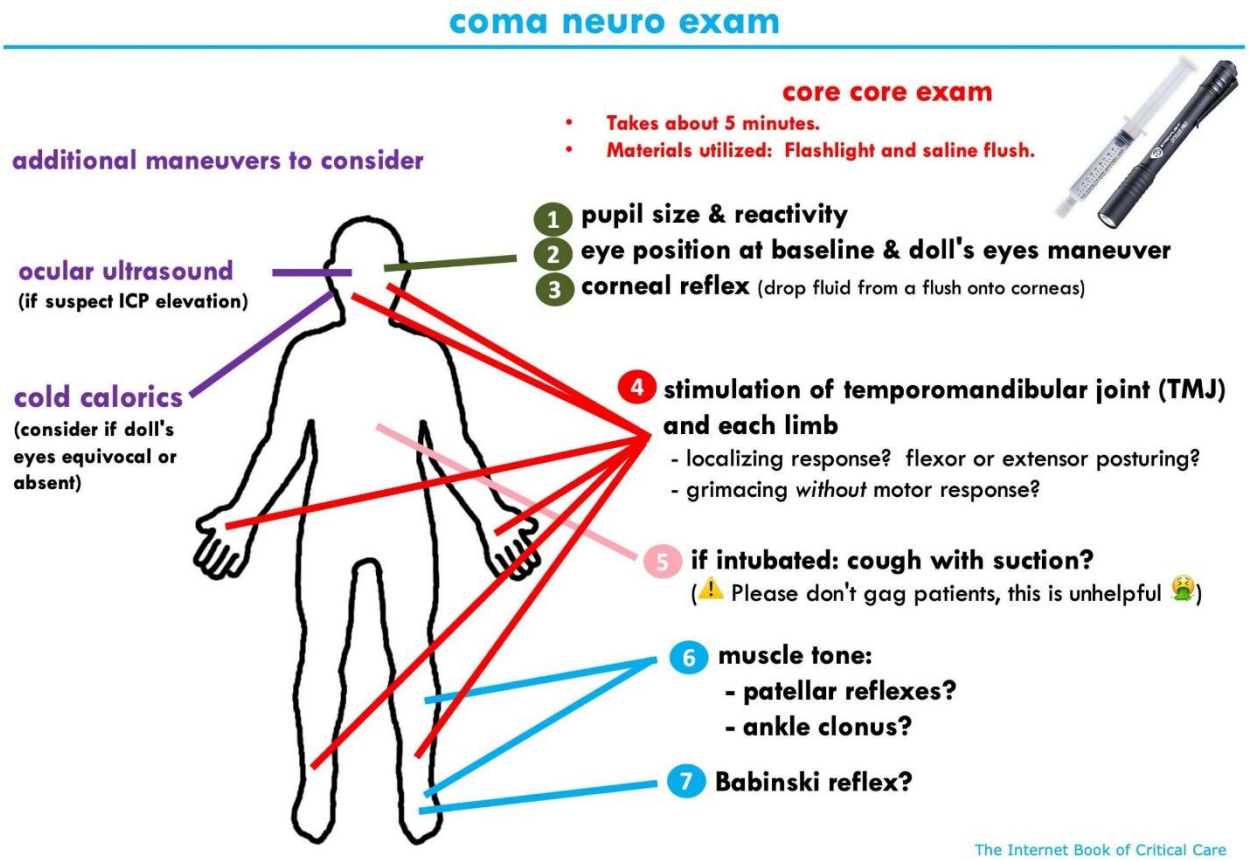


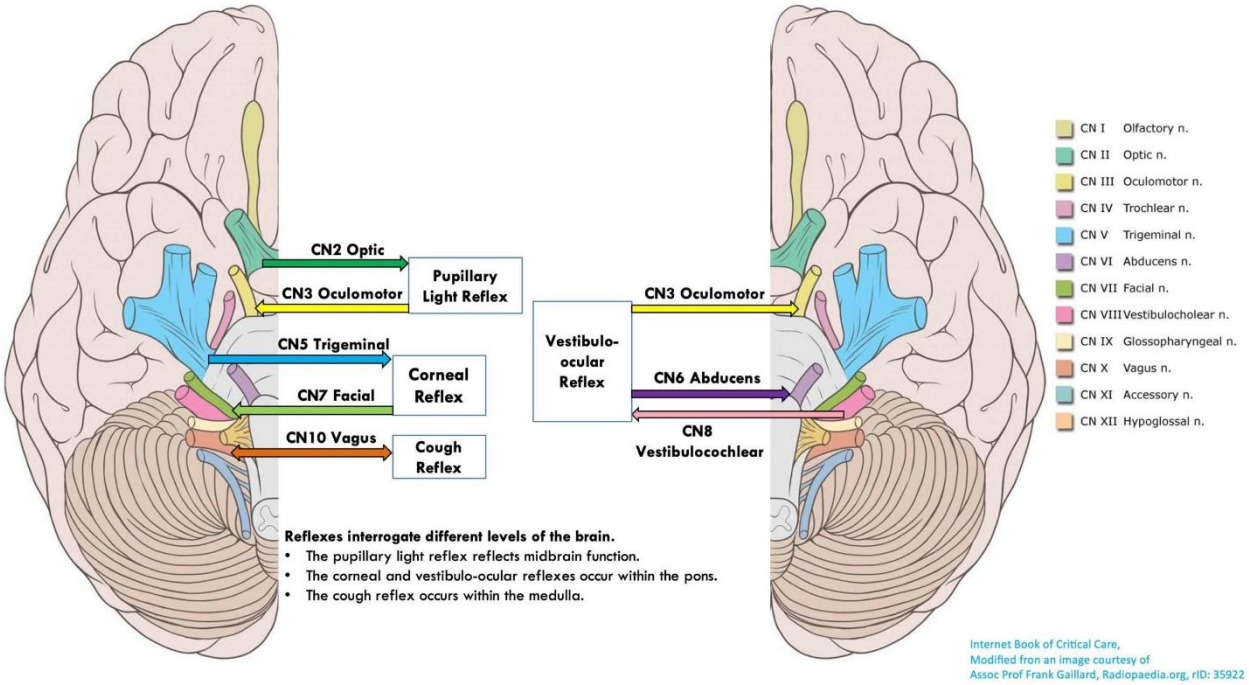


## Распространенные аномалии зрачков

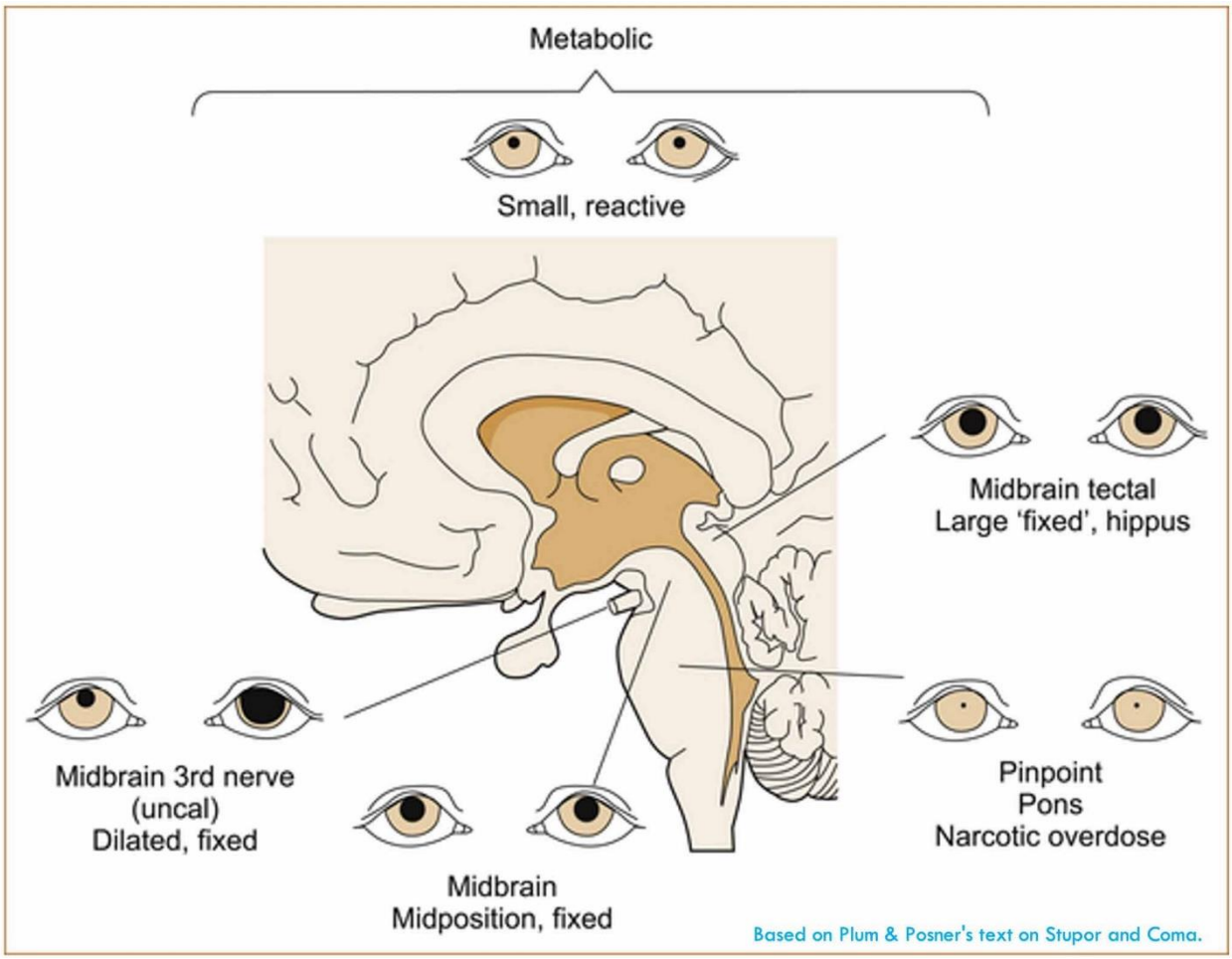


**Билатерально фиксированы и расширенны**

- Двустороннее повреждение среднего мозга, вызывающее потерю парасимпатического тонуса из ЧМН 3.
- Антихолинергические препараты в высоких дозах (особенно атропин).
- Чрезвычайно глубокая метаболическая кома (например, гипотермия, барбитураты, бупропион, лидокаин, симпатомиметики).

**Билатерально расширенны, реактивны**

- Антихолинергические препараты.
- Отказ от алкоголя или бензодиазепинов.
- Симпатомиметики (например, амфетамин, кокаин, метамфетамин, MDMA).
- Серотониновый синдром.
- Генерализованные судороги, включая постиктальный период.

**Односторонний расширенный зрачок (фиксированный и дилатированный)**

- Паралич глазодвигательного нерва (особенно следует подозревать, если пораженный глаз обращен вниз и наружу).
- i) Унилатеральная компрессия ЧМН3, обычно с ипсилатеральной стороны.

- ii) Аневризма задней соединительной артерии, сдавливающая ЧМН3.
- Поражение среднего мозга, поражающее ядро ЧМН3.
- Очаговые судороги.
- Попадание альбутерола или оксиметазолина в глаз пациента (после распыления или интраназального введения препарата).

**Билатеральное срединное положение, фиксированные зрачки**

- Двустороннее повреждение среднего мозга с потерей симпатического и парасимпатического тонуса.
- Глубокая барбитуратная кома.
- Гипотермия.

**Билатеральное срединное положение, реактивные зрачки**

- Это исключает поражение на уровне среднего мозга (где расположены ЧМН2 и ЧМН3). Остальные возможные причины включают в себя, в порядке убывания:
- (#1) Это может быть токсическая/метаболическая кома, вызывающая диффузную дисфункцию коры головного мозга.
- (#2) Поражения в дорсолатеральном верхне-среднем мосте.
- (#3) Двусторонняя таламическая дисфункция.
- Еще одна возможная причина - миорелаксанты (обратите внимание, что гладкие мышцы радужки не блокируются).

**Билатеральные узкие зрачки**

- Лекарства (например, холинергические агонисты, опиаты, клонидин, ингибиторы АПФ).
- Двусторонний центральный синдром Горнера:
- а) Обычно из-за обширного кровоизлияния в мост (“понтиные зрачки”).
- б) Может возникать в ранней фазе центрального вклинения (либо восходящее, либо нисходящее вклинение).

**Унилатеральный узкий зрачок**

- Односторонний синдром Горнера (потеря симпатического тонуса, часто из-за большого кровоизлияния, поражающего таламус).

***Спонтанные движения глаз***

**Горизонтальная сходящаяся девиация**

- Повреждение коры вызывает девиацию взора. Однако глаза способны пересекать срединную линию во время холодовой калорической пробы или пробы кукольных глаз.а) Повреждение (например, инсульт) –> Глаза отклоняются ипсилатерально к поражению и контралатерально от парализованной конечности.
- б) Очаговые судороги –> Глаза отклоняются контралатерально от очага поражения и ипсилатерально к судорожной конечности. Активные судороги могут быть ассоциированными с нистагмоидными

конвульсиями. За ними может последовать паралич Тодда, при котором глаза отклоняются в другую сторону.

- Повреждение моста вызывает паралич взора. В отличие от девиации взора, глаза не могут пересечь среднюю линию во время проб кукольных глаз или холодовой калорической.

**Горизонтальное сходящееся блуждающее движение глаз (также известный как пинг-понг взгляд)**

- Это относится к спонтанным, синхронизированным движениям глаз то в одну то в другую сторону. В некоторых текстах различают “сходящееся блуждание” и “пинг-понг”, но в основе своей они схожи.
- Эти движения показывают нормальную функцию среднего мозга и моста. Как правило, это указывает на то, что кома обусловлена двусторонней дисфункцией полушарий головного мозга (например, токсическая/метаболическая кома).
- Поражения червя мозжечка (*vermis cerebelli*) могут также вызывать горизонтальные конъюгированные блуждающие движения глаз, но такие поражения не должны вызывать комы (28187795) https://www.youtube.com/watch?v=yv2Lu-fjhJE

**Подпрыгивание или опускание глаз**

- Подпрыгивание (быстрое вниз, медленное вверх) предполагает поражение моста (видео ниже).(28187795)
- Опускание глаз (медленное вниз, быстрый подъем) локализуется в бигемисферной дисфункции (например, аноксия или нарушение обмена веществ)(видео ниже).(28187795) https://www.youtube.com/watch?v=YAUT15d1YBU&t=59s

https://www.youtube.com/watch?v=rvn6Cz9LnXE&t=174s

**Нистагм** (особенно двунаправленный, вертикальный или вращательный и не изнуряющий)

- Поражение мозжечка или ствола мозга.
- Интоксикация (например, фенциклидином).
- Неконвульсивный эпилептический статус (NCSE).

**Косая девиация** (один глаз смотрит вверх, другой - вниз)

- Это указывает на поражение ствола мозга или мозжечка.

**Взгляд вверх**

- Предполагает бигемисферное повреждение (например, после тяжелого аноксического повреждения).

**Взгляд вниз**

- Повреждение таламуса (например, кровоизлияние).
- Дисфункция среднего мозга (например, синдром Парино).
- Двусторонняя гемисферная дисфункция (например, аноксическое повреждение).

- Повышенное внутричерепное давление.
  ***Окулоцефалические (кукольные глаза) и вестибулоокулярные (холодовые калорические) рефлексы***

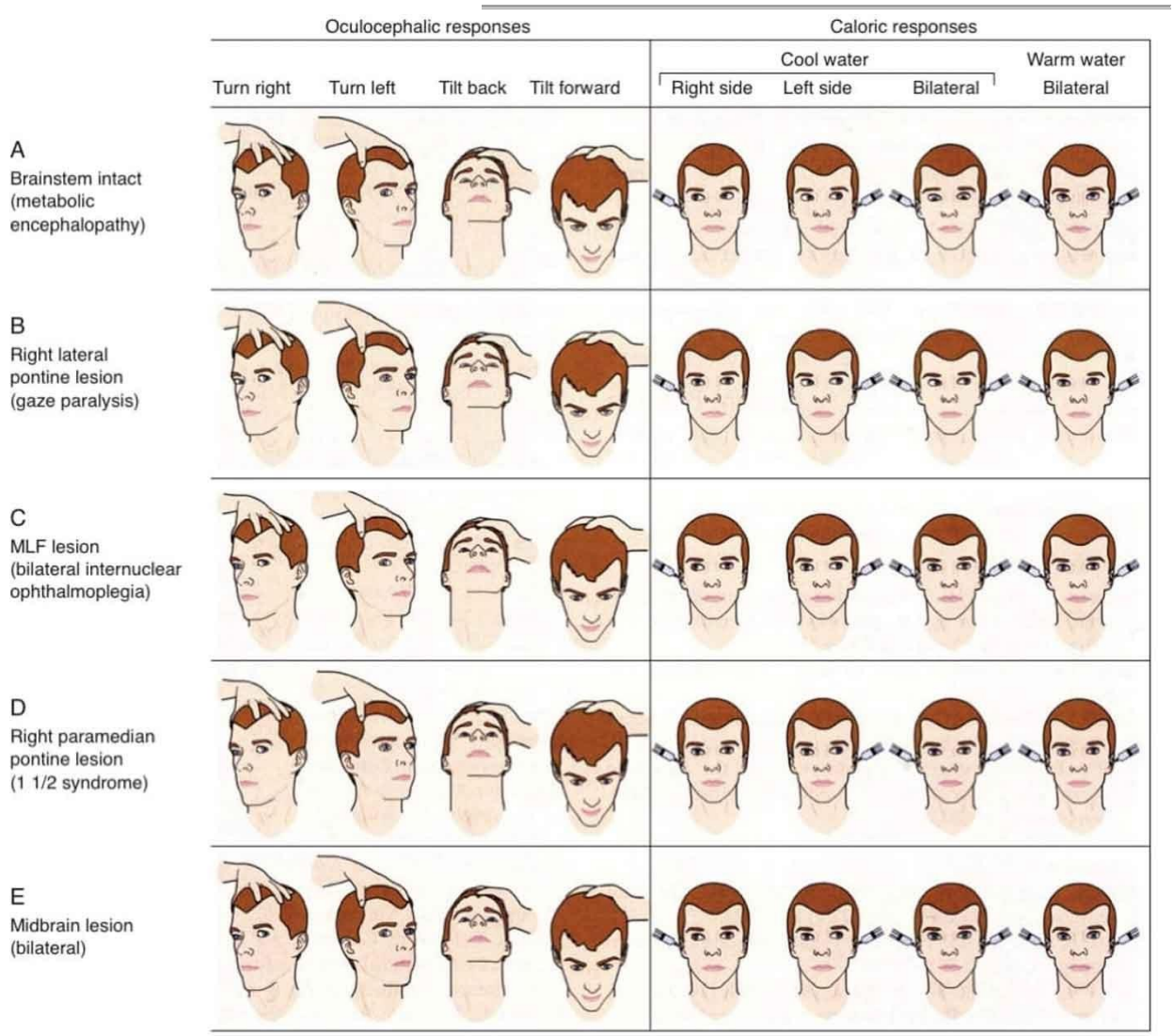


**Ocular reflexes in comatose patients**

B: Right pontine lesions prevents either eye from looking to the right.

C: Bilateral MLF damage leaves only the bilateral abducens responsive.

D: Lesion in both MLFs and the right abducens nucleus only leave the left abducens functional.

E. Midbrain infarction affects the oculomotor nerve, leaving only the abducens responsive. This has similiar effects on eye movement as (C), but would be expected to cause pupilary dilation as well.

*Key point: Don't worry too much about exact localization – the key is sorting out normal vs. abnormal.*

-from Plum & Posner 2019.

***Определение***

- Оба рефлекса тестируют нервные цепи, включающие 3, 6 и 8 пары черепных нервов.
- Окулоцефалический рефлекс (глаза куклы): Когда голова поворачивается, глаза поворачиваются в противоположном направлении (тем самым глаза остаются фиксированными примерно в

одном направлении). Проба проводится легко, поэтому считается первым тестом для оценки движений глаз. Интактные окулоцефальные рефлексы решительно говорят против структурной причины комы. Однако этот рефлекс может быть приглушен в глубокой метаболической коме, поэтому симметричное отсутствие движений глаз не обязательно доказывает структурное поражение. Если окулоцефалический рефлекс отсутствует, можно использовать холодовую калорическую пробу, чтобы с помощью более сильного стимула и проверить рефлекс точнее.

- Вестибулоокулярный рефлекс (Холодовая калорическая проба) включает промывание уха 50 мл ледяной воды, при этом головной конец кровати находится под углом 30 градусов (для правильного выравнивания полукружного канала). У коматозного пациента с неповрежденными рефлексами ствола мозга это заставит глаза вращаться в сторону стимулированного уха. Холодовая калорическая проба может вызывать тошноту и рвоту у бодрствующих или слегка оглушенных пациентов.

**Реакция наблюдается при интактном стволе мозга и коре головного мозга**

- Совершенно нормальная реакция, которая наблюдается у бодрствующего человека, это отклонение глаз в сторону орошения водой, многократно сопровождаемое быстрофазным нистагмом в противоположном направлении.
- Если это найдено, то это говорит о том, что:
- а) Функциональная кома (псевдокома).
- б) Акинетический мутизм.
- в) Менее тяжелые токсические/метаболические энцефалопатии.

**Фокальные аномальные вестибулоокулярные рефлексы**

- Они наводят на мысль о очаговом поражении ствола головного мозга, например:
- (1) При холодовой калорической стимуляции изолированная неспособность контралатерального глаза к приведению предполагает поражение медиального продольного пучка в мосте. Это также может произойти при параличе ЧМН III, но его паралич также вызовет расширение зрачка.
- (2) Изолированная неспособность глаза к отведению (паралич ЧМН IV) может отражать повреждение отводящего ядра в мосту.

**Симметрично аномальные вестибулоокулярные рефлексы**

- Обычно это указывает на патологию ствола мозга.
- Токсическая / метаболическая кома может устранить вестибулоокулярные рефлексы (например, фенитоин, трициклические антидепрессанты или седативные средства).
- ***Кашель и рвотные рефлексы***

**Пожалуйста, перестаньте проверять пациентам рвотный рефлекс**

- Рвотный рефлекс почти никогда не даст полезной информации, которую не обнаруживают другие компоненты неврологического обследования.
- а) Наличие рвотного рефлекса не означает, что пациент может защитить свои дыхательные пути. Защита дыхательных путей включает глотательные рефлексы, которые намного сложнее простого рвотного рефлекса.
- б) У многих нормальных людей отсутствует рвотный рефлекс. Следовательно, отсутствие рвотного рефлекса не обязательно является патологией и не дает окончательной информации.
- Проверка рвотного рефлекса может вызвать рвоту, которая может привести к аспирации.
- Дальнейшее обсуждение того, почему следует отказаться от проверки рвотного рефлекса, находится здесь.

**Кашлевой рефлекс у интубированных пациентов**

- Основы кашлевого рефлекса:
- а) В кашлевом рефлексе принимает участие блуждающий нерв (ЧМН X, около продолговатого мозга). Этот рефлекс сохраняется при большинстве видов ком.
- б) Для качественной проверки кашлевого рефлекса требуется интубированный пациент, которому можно применить эндобронхиальную стимуляцию путем аспирации из эндотрахеальной трубки.
- в) Кашлевой рефлекс - один из самых стойких рефлексов, который обычно сохраняется даже при тяжелом повреждении головного мозга. Например, после аноксического повреждения головного мозга отсутствие кашлевого рефлекса через 24 часа имеет отношение правдоподобия 85 для плохого неврологического исхода (14970067).
- К причинам отсутствия кашлевого рефлекса относятся:
- а) Повреждение мозгового вещества (например, вклинение миндалин, смерть мозга).
- б) Чрезвычайно сильная токсическая / метаболическая кома (например, передозировка барбитурата или баклофена).
- в) Нервно-мышечный блок (например, длительное воздействие рокурония, используемого для интубации).
- При встрече с пациентом, у которого отсутствует кашлевой рефлекс без какой-либо очевидной причины, всегда учитывайте возможность длительного действия нервно-мышечного паралитического агента. Если пациент выглядит релаксированным, это следует немедленно оценить у постели больного с помощью стимулятора периферических нервов (также известного как TOF «исследование из четырех последовательностей»).

***Дыхательные паттерны***

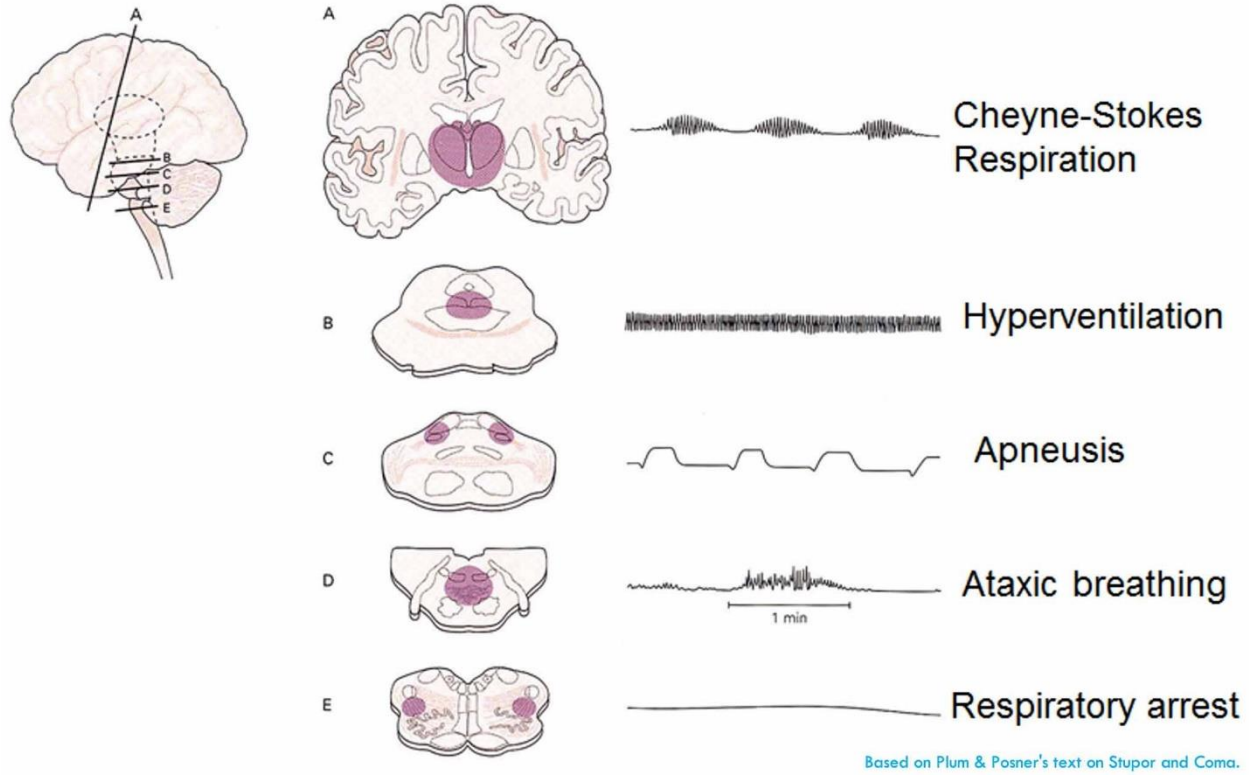


**Как наблюдать за дыхательными паттернами**

- Неинтубированный пациент: легко наблюдать.
- Интубированный пациент: отмените седацию (например, пропофол) и переведите пациента в режим поддержки давлением (например, PS 10 см с ПДКВ 5 см). Это позволяет пациентам регулировать частоту и глубину дыхания без помех, тем самым раскрывая их естественный дыхательный паттерн.

**Респираторный паттерн Чейна-Стокса**

- Это синусоидальный дыхательный паттерн, отражающий петлю отсроченной обратной связи, участвующую в регуляции уровня CO2 (например, обычно наблюдаемую при тяжелой сердечной недостаточности с плохим сердечным выбросом). Для генерации этого паттерна необходимы неповрежденные дыхательные рефлексы ствола мозга.
- В контексте комы может быть результатом двусторонней дисфункции переднего мозга (например, метаболической этиологии) или двустороннего повреждения таламуса.

**Апноистическое дыхание**

- Это редкий образец, который включает паузы в конце вдоха.
- Апноистическое дыхание предполагает дисфункцию моста (особенно инфаркт моста из-за окклюзии базилярной артерии).

**Атаксическое дыхание**

- Повреждение мозгового вещества может вызвать нарушение дыхания.

- Высокий уровень поражения мозгового вещества может приводить к нерегулярным дыхательным кластерам (что может имитировать паттерн Чейна-Стокса, но отсутствует какой-либо плавный синусоидальный переход между апноэ и гипервентиляцией).

***Мышечный тонус***

---

***Повышенный мышечный тонус или ригидность***

- Интоксикация (например, серотониновый синдром, злокачественный нейролептический синдром, злокачественная гипертермия).
- Судороги.
- Также может быть результатом подострого или хронического заболевания головного мозга.

**Гиперрефлексия или клонус**

- Предполагает серотониновый синдром, злокачественный нейролептический синдром, злокачественную гипертермию.
- Также может быть результатом хронического заболевания головного или спинного мозга.

**Мультифокальный миоклонус** (диффузные, случайные, асинхронные подергивания различных групп мышц)

- Как правило, предполагает токсическую / метаболическую этиологию.
- Следует отличать от диффузных, синхронных или ритмичных движений, которые могут указывать на аноксическое повреждение головного мозга, бессудорожный эпилептический статус (NCSE), интоксикацию литием, интоксикацию цефалоспоринами или пестицидами. (20130300)

***Двигательные реакции на боль***

---

A Swelling in one hemisphere compressing diencephalon

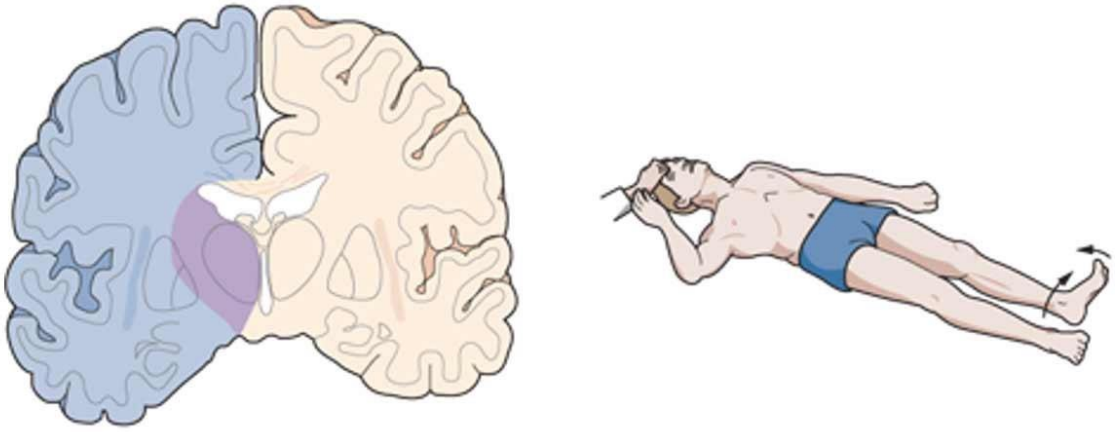

B Bilateral damage to diencephalon-upper midbrain **- Decorticate Posturing**

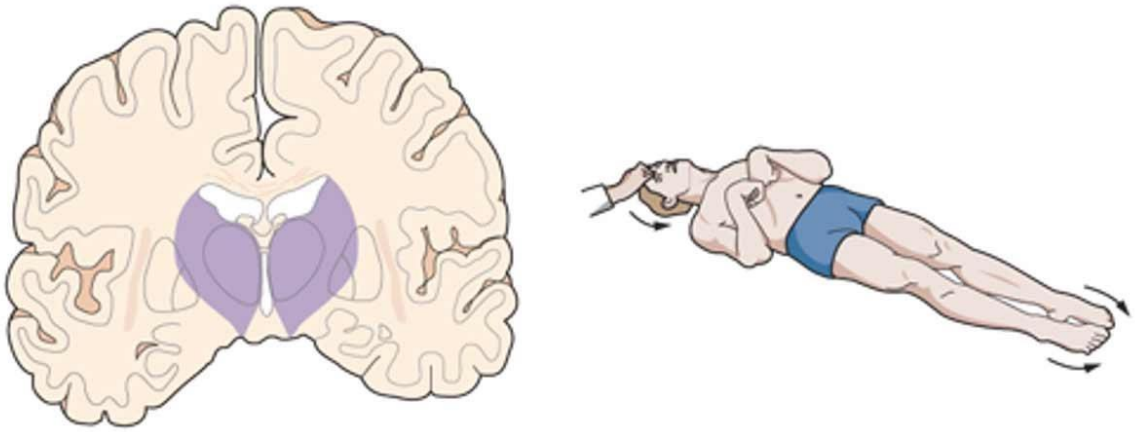

C Bilateral damage to upper midbrain **- Decerebrate Posturing**

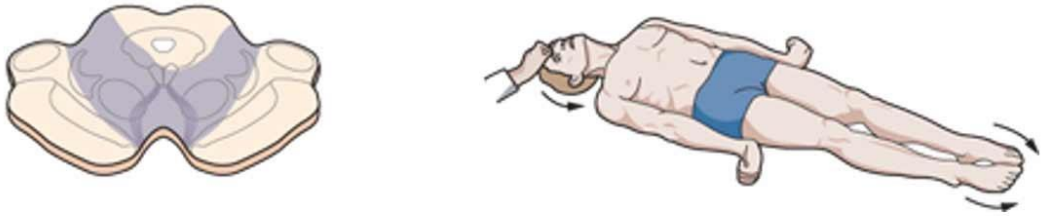

Based on Plum & Posner's text on Stupor and Coma.

- Как проводить осмотр:
- а) Применяйте болевой стимул ко всем четырем конечностям и к лицу с двухсторон (надглазничному гребню или височно-нижнечелюстным суставам).
- б) Наблюдайте за двигательной реакцией (например, целенаправленным избеганием болезненных раздражителей, «локализующей» реакцией на боль), а также за нефокальной гримасой. Например, гримаса без способности отстраниться предполагает неизменную сенсорную реакцию, но наличие моторного паралича.

- Асимметричные ответы предполагают очаговое поражение.
- Декортикальная поза слабо связана с повреждением на уровне таламуса.
- Поза децеребрации слабо связана с повреждением на уровне среднего мозга. Обычно это связано с нижним вклинением или сдавлением ствола мозга поражением из задней черепной ямки. Однако иногда токсическая / метаболическая этиология также может вызывать децеребрационную позу (например, печеночная энцефалопатия).

***Распространенные синдромы при комах***

**Двусторонняя дисфункция полушария (например, чаще токсическая / метаболическая кома)**

- Ключевой вывод заключается в том, что рефлексы ствола мозга обычно не нарушены. Однако рефлексы могут быть потеряны при очень глубокой токсической коме (например, при передозировке барбитурата или баклофена).
- а) Нормальные вестибулоокулярные рефлексы.
- б) Сохранены зрачковые и роговичные рефлексы.
- Могут происходить спонтанные движения глаз (например, блуждающий сходящийся взгляд, подпрыгивание с медленным опусканием глаз или взгляд пинг-понг). (28187795)
- Может возникнуть девиация глаз вверх или вниз.
- Могут быть замечены непроизвольные движения конечностями. Если присутствует мультифокальный миоклонус, астериксис или тремор, это подтверждает метаболическую этиологию. (28187795) Любые двигательные признаки обычно симметричны.

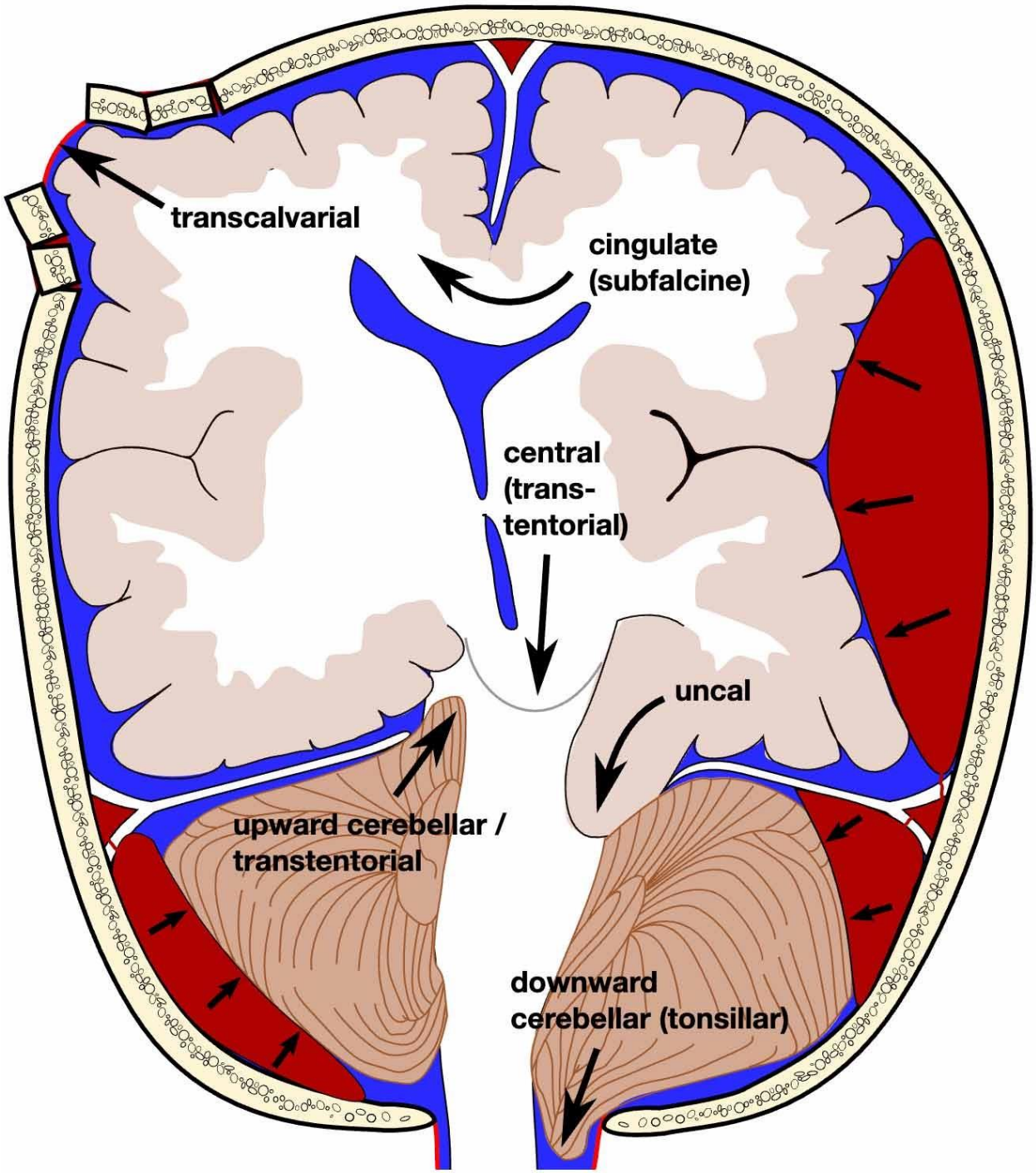


**Ункальное вклинение**

- Ипсилатеральный дилатированный зрачок:
- а) Изначально зрачок просто расширен.
- б) По мере прогрессирования возникает глазодвигательный паралич (из-за чего глаз фиксируется в направлении вниз-наружу).
- Контралатеральный гемипарез из-за сдавления ножки головного мозга
- а) Ипсилатеральная слабость конечностей может возникнуть, если боковое вклинение сдавливает противоположную ножку головного мозга («ложный локализационный признак»).

- б) Гемипарез может сопровождаться положительным симптомом Бабинского.
- Если не лечить, оно может в конечном итоге сдавить средний мозг (например, вызвать двусторонние фиксированные и расширенные зрачки, с позой декортикации или децеребрации).

**Центральное нисходящее вклинение (также известное как транстенториальное низходящее вклинение)**

- Миоз (маленькие зрачки) изначальный яркий признак.
- а) Первоначально может напоминать интоксикацию, вызывающую узкие зрачки (например, холинергические агонисты, опиоиды, клонидин, ингибиторы АПФ). Также может быть сходящееся блуждающее движение глаз, имитирующее токсическую / метаболическую кому.
- б) Аномальные двигательные реакции (например, позы) могут быть первым признаком структурной этиологии комы.
- При прогрессировании вклинения:
- а) Возникает дисфункция среднего мозга: зрачки могут становиться неподвижными, среднего размера. Нарушаются вестибулоокулярные рефлексы.
- б) Могут возникнуть патологические модели дыхания (включая дыхание Чейна-Стокса, нерегулярное атаксическое дыхание или нейрогенную гипервентиляцию).
- в) Происходит декортикальная, а затем децеребрационная позы с двусторонними разгибательными рефлексами Бабинского.

**Смещение ствола мозга давлением мозжечка**

- Черепные нервы:
- а) Зрачковые рефлексы часто не нарушены (так как они расположены в среднем мозге, который находится выше уровня сдавления).
- б) Часто наблюдается отсутствие роговичных рефлексов и аномальные вестибулоокулярные рефлексы. Может возникнуть перекос (один глаз смотрит вверх, другой - вниз).
- Может возникать покачивание глаз или нистагм, который может быть изменяющим направление или вертикальным. (28187795)
- Могут возникать позы разгибателей или сгибателей.

## ***Тесты и исследования***

**Лабораторные данные**

- Базовые анализы:
- а) Электролиты, включая Ca / Mg / Phos.
- б) ОАК.
- в) Коагуляционные исследования.
- Функциональные тесты печени, включая аммиак.
- Лактат.
- Гормон, стимулирующий щитовидную железу (ТТГ).

- Общий анализ мочи.
- ГВК или ГАК, если есть подозрение на гиперкапнию и пациент не интубирован.
- Токсикология, в зависимости от клинического контекста. Например:
- а) Уровень карбоксигемоглобина (можно определить по венозной крови).
- б) Уровни салицилата и парацетамола.
- в) Уровень этанола.
- г) Токсикологический скрининг мочи.
- Посев крови (при подозрении на сепсис или менингит).
- Креатининкиназа, если у пациента обнаружен рабдомиолиз.
- Тест на беременность, если необходимо.

**Компьютерная томография**

- (1) Большинству пациентов будет выполнена КТ головы без контрастирования, чтобы исключить внутричерепное кровоизлияние или другие объемные образования.
- (2) КТ-ангиограмма (КТА) и КТ-перфузия:
- Следует учитывать при подозрении на острый ишемический инсульт (например, аномальные результаты исследования ствола головного мозга, указывающие на окклюзию базилярной артерии)
- (3) КТ-венограмма (КТВ):
- Тромбоз прямого синуса может вызвать таламическую дисфункцию, что приведет к коме.
- При подозрении на тромбоз венозного синуса следует рассмотреть возможность проведения КТ-венограммы.

**Люмбальная пункция**

- Показания к выполнению ЛП:
- (1) Подозрение на менингит или энцефалит (например, на основании лихорадки, лейкоцитоза)
- (2) Отсутствие каких-либо альтернативных объяснений комы после неврологического обследования, лабораторных исследований и нейровизуализации.
- В ситуациях, когда *низкий* индекс подозрения на менингит или *высокий* риск люмбальной пункции (например, коагулопатия), МРТ с контрастом может рассматриваться как альтернативный метод диагностики менингита или энцефалита (24977138)
- Базовые исследования ликвора должны включать обычный химический состав и подсчет клеток, а также ПЦР для HSV (простой герпес) и VZV (герпес зостер). Пациентов с ослабленным иммунитетом следует обследовать более широко (например, включая криптококковый антиген). При подозрении на лептоменингеальный карциноматоз необходимо провести цитологическое исследование.
- Повышенное давление открытия может указывать на инфекцию (например, бактериальный или криптококковый менингит), тромбоз

венозного синуса, острую печеночную недостаточность или лептоменингеальный карциноматоз.

- Иногда ликвор нужен для более сложных исследований (например, скрининг паранеопластических или аутоиммунных антител).

**ЭЭГ**

- ЭЭГ может быть показана, если есть причины рассматривать бессудорожный эпилептический статус, например:
- а) Анамнез судорог (текущий или предыдущий).
- б) Клинические признаки возможного бессудорожного статуса, например:
- 1) Очаговые подергивания рук или лица, нистагм, моргание глаз или жевательные движения.
- 2) Рецидивирующий зрачковый гиппус (самопроизвольное расширение / сужение зрачков), расширение зрачков
- 3) Очаговые неврологические симптомы, несмотря на нормальную компьютерную томографию (например, девиация взгляда). (28187795)

**МРТ**

- МРТ показана, если вышеуказанное обследование не позволяет установить диагноз.
- Гадолиниевый контраст повышает верификацию инфекций или злокачественных новообразований, поэтому это может быть особенно полезно, если люмбальная пункция еще не была выполнена. (24977138)
- Можно рассмотреть МР-ангиографию (MPA) и / или МР-венографию (MRV), как и КТ-ангиографию и КТ-венографию (например, на основании индекса подозрения на тромбоз венозного синуса головного мозга)
- Если пациент еще не интубирован, то перед МРТ следует серьезно подумать об интубации, чтобы обеспечить защиту дыхательных путей. Кроме того, интубация с глубокой седацией (часто с пропофолом) облегчит высококачественную МРТ без артефактов движения.

**Менеджмент дыхательных путей**

**Неинвазивная вентиляция (например, BiPAP)**

- Иногда можно рассмотреть, если предполагается, что гиперкапния является причиной измененного психического статуса.
- Если ХОБЛ является причиной гиперкапнии, тогда BiPAP можно попробовать под тщательным наблюдением (подробнее об этом в главе, посвященной ХОБЛ и на русском тут).
- Если гиперкапния является результатом интоксикации веществами или неврологического заболевания, BiPAP *противопоказан*. В этом контексте лечением выраженной гиперкапнии обычно является интубация. Однако при умеренной интоксикации веществами, если пациент защищает свои дыхательные пути, и его состояние только

умеренно гиперкапническое, тогда пристальное наблюдение может быть адекватным (без BiPAP или интубации).

**Рассмотрите возможность интубации**

- Общие показания к интубации в этом контексте:
- а) Неспособность защитить дыхательные пути.
- б) Для безопасного выполнения диагностических тестов может потребоваться интубация (например, LP, MRI).

***<u>Методы лечения</u>***

**Глюкоза**

- У любого пациента с измененным психическим статусом следует немедленно проверить уровень глюкозы.
- Если гипогликемию нельзя исключить немедленно, введите ампулу Глюкозы 50% эмпирически (например, в ожидании результатов лабораторных исследований).

**Тиамин**

- Энцефалопатию Вернике следует рассматривать у пациентов с алкоголизмом, бариатрическими операциями, расстройствами пищевого поведения или мальабсорбцией.
- В случае сомнений, проведите эмпирическое лечение с помощью 500 мг тиамина каждые 8 ч внутривенно (подробнее об энцефалопатии Вернике здесь).

**Налоксон**

- Заподозрить опиоидную интоксикацию в первую очередь при снижении частоты дыхания.
- Если возможна опиоидная интоксикация, налоксон может быть эмпирически назначен с увеличением дозы до 4 мг.(26438464)
- Обратите внимание, что пациенты, хронически принимающие опиоиды, обычно будут испытывать боль и возбуждение после приема налоксона из-за прекращения действия опиоидов. Это не доказывает, что их сопор / кома вызваны исключительно опиоидами, если только они не вернутся к нормальнмоу сознанию.
- а) Возбуждение или боль из-за налоксона подразумевает воздействие опиоидов, но не обязательно исключает другую патологию.

**Эмпирическая терапия менингита и энцефалита**

- Если есть серьезные опасения по поводу менингита, следует немедленно назначить эмпирическую терапию (даже до КТ или люмбальной пункции).
- Разумный подход обычно:
- а) 10 мг дексаметазона, затем 2 грамма цефтриаксона внутривенно каждые 12 часов.
- б) Ацикловир 10 мг / кг внутривенно каждые 8 часов.
- Дополнительная выгода ванкомицина и ампициллина в этом случае чрезвычайно низка, потому что у большинства этих пациентов на самом

деле нет менингита (а дополнительная польза от ванкомицина и ампициллина при менингите минимальна).

- а) Подробнее об эмпирической терапии менингита здесь.

**Осмотерапия и лечение ВЧД**

- Для пациентов с признаками повышенного внутричерепного давления (например, отек диска зрительного нерва на УЗИ или клинические признаки, явно указывающие на синдром вклинения), могут быть рассмотрены следующие меры:
- а) Поднятие изголовья кровати.
- б) Убедитесь, что шея находится в среднем положении.

в) Может быть рассмотрена одна доза осмотерапии. Возможные варианты лечения могут включать две ампулы по 50 мл гипертонического бикарбоната (1 мэкв / мл) или болюс 250 мл 3% NaCl.

г) Следует также обратить внимание на значение PaCO2 с целевым значением pCO2 по нижней границе нормы (например, 35-40 мм).

д) Цель на более высокое среднее артериальное давление может способствовать адекватному церебральному перфузионному давлению (например, достижение среднего артериального давления 75 мм).

**Температурный менеджмент**

- Лихорадка или гипертермия могут представлять угрозу для поврежденного мозга.
- По возможности стремитесь к температуре 36 ° C (т. е. Избегайте лихорадки). Что можно достичь с помощью простых мер (например, запланированного приема парацетамола по 1 грамму каждые 6 часов и охлаждающих одеял). Если простые меры не помогут, можно рассмотреть более агрессивные меры контроля (например, внешняя адаптивная система охлаждения, такая как Arctic Sun).
- Если вам сложно контролировать температуру, то это должно быть напоминанием о необходимости переоценить дифференциальный диагноз на расстройства, вызывающие температурные аномалии:
- а) Если у пациента рефрактерная гипертермия, рассмотрите возможные причины гипертермии.
- б) Если у пациента рефрактернае гипотермии, рассмотрите возможные причины гипотермии.

**Менеджмент гемодинамики**

- Гипотония может нанести ущерб поврежденному мозгу. Тяжелую гипотензию (например, среднее артериальное давление ниже 60-65 мм) следует лечить незамедлительно. Оценка гемодинамики с помощью УЗИ может помочь в оптимизации лечении. В целом, для немедленной коррекции критической гипотензии часто требуются вазопрессоры (а не попытки введения жидкости).
- Гипертония более сложна:
- а) У некоторых пациентов может быть синдром задней обратимой энцефалопатии (PRES), при котором гипертензия является причиной

комы. Обычно это связано со средним артериальным давлением > 140 мм.

- б) У других пациентов (например, с ишемическим инсультом) артериальная гипертензия может быть полезным физиологическим компенсаторным механизмом, который помогает перфузии поврежденного мозга. У этих пациентов агрессивное снижение артериального давления может быть вредным.
- в) В конечном итоге для оптимального ведения диагностически неясного пациента требуется клиническая оценка. Если артериальное давление сильно повышено (например, среднее артериальное давление >140 мм), тогда может быть разумным постепенное снижение. Обеспечьте адекватное лечение боли и возбуждения, поскольку они могут способствовать гипертонии.

**Противоэпилептическая терапии**

- Заподозрить эпилептический статус можно на основании следующих данных:
- а) История судорог или аномальной двигательной активности до комы.
- б) Еле различимые признаки судорожной активности (например, подергивание лица или конечностей, отклонение глаз или нистагм)
- в) Повышенный уровень лактата, который быстро нормализуется.
- Видео ЭЭГ (vEEG) необходимо проводить в срочном порядке. В ожидании вЭЭГ можно рассмотреть следующие варианты лечения:
- а) Для интубированных пациентов: увеличьте дозу пропофола до относительно высокой (например, 50-80 мкг / кг / мин), даже если для этого требуется вазопрессорная поддержка норадреналином.
- б) Нагрузочная доза леветирацетама (например, от 60 мг/кг до максимальной дозы 4,5 грамма).

**Функциональная кома (псевдокома)**

Функциональная кома может быть вызвана психическим расстройством. В случае сомнений безопаснее всего предположить, что пациент находится в настоящей коме. Функциональная кома часто может быть заподозрена или диагностирована на основании тщательного неврологического обследования:

- Движения век
- а) Пациенты с функциональной комой могут сопротивляться открытию глаз.
- б) В настоящей глубокой коме глаза находятся в закрытом положении. Их легко открыть. Впоследствии они закроются плавным, постепенным движением, которое не может повторить бодрствующий человек, имитирующий бессознательное состояние. (Plum & Posnter 2019; стр. 69)
- Окулоцефалические рефлексы («глаза куклы»)
- а) У человека в сознании передний мозг подавляет окулоцефалические рефлексы ствола мозга. Это затрудняет имитацию

наличия нормальных окулоцефалическиех рефлексов (например, действия, как если бы глаза были зафиксированы на какой-то точке на расстоянии). Неустойчивые движения глаз, возникающие при движении головы, могут быть ключом к диагностике функциональной комы. (Plum & Posnter 2019; стр. 81)

- Демонстрация интактного оптокинетического нистагма:
- а) Включите видео № 1 на своем телефоне и держите его перед глазами пациента.
- б) Нормальный ответ на этот стимул - оптокинетический нистагм (изображен на видео № 2 ниже). Наличие оптокинетического нистагма указывает на неповрежденную затылочную долю, лобную долю и ствол мозга, что свидетельствует о функциональной коме.
- Холодовая калорическая проба
- а) Пациенты с псевдокомой демонстрируют физиологически нормальную реакцию: девиация в сторону орошаемого уха с последующим быстрым нистагмом в противоположном направлении. (27741988) Наличие нормальной реакции нистагма твердо указывает на то, что пациент физиологически бодрствует (Plum & Posnter 2019; стр. 294)
- б) У неврологически интактных пациентов инфузия холодной воды может вызвать тошноту и рвоту.
- Диагностика псевдокомы предполагает методичное и продуманное применение стандартных неврологических обследований. Следует избегать применения экстремально отталкивающих или потенциально опасных раздражителей.

  Видео № 1: Используйте его для проведения обследования пациента.
  https://www.youtube.com/watch?v=UJVFFqZJKGo

  Видео № 2: У пациентов с псевдокомой вы ожидаете увидеть нормальный оптокинетический нистагм, как показано здесь:
  https://www.youtube.com/watch?v=LInm9cZcHyk

  Если диагноз остается неясным, может потребоваться дальнейшее обследование. Акцент всегда следует делать на своевременном исключении потенциально опасных для жизни процессов (например, с помощью нейровизуализации). Нормальная ЭЭГ может подтвердить наличие функциональной комы.Оптимальное лечение функциональной комы неясно. У некоторых пациентов это может быть кататония, которая может быть компонентом основного психического расстройства. У пациентов часто наблюдается сочетание органических и функциональных отклонений, которые могут создавать сложную картину. Может быть полезна консультация психиатра.

***<u>Вопросы и обсуждение</u>***

- Попытка угадать диагноз и неспособность провести полное обследование (например, пропустить полную лабораторную панель и не поставить диагноз отравления угарным газом)
- Удовлетворенность поиском: обнаружена одна аномалия (например, положительный уровень этанола), из-за чего другие аномалии игнорируются (например, субдуральная гематома).
- Несоблюдение полного неврологического обследования в коме. Этот осмотр включает около семи основных частей и может быть выполнен примерно за пять минут. Обследование дает важную информацию о том, какие пациенты должны быть стратифицированы по риску для экстренной или специализированной нейровизуализации (например, STAT-КТ-ангиография для оценки окклюзии базилярной артерии).
- Есть некоторые редкие диагнозы, которые необходимо тщательно проверять (например, первичное гипераммонемическое заболевание, отравление угарным газом), даже если они кажутся маловероятными для какого-либо конкретного пациента.