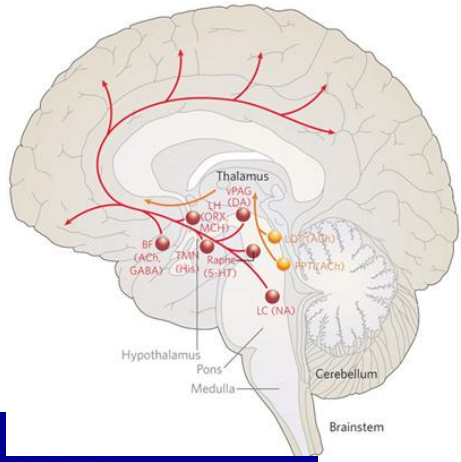

ОСОБЕННОСТИ ТЕРАПИИ ПАЦИЕНТОВ С ЧМТ В ОСТРОМ ПЕРИОДЕ

Дубров С.А.

КОНФЛИКТ ИНТЕРЕСОВ

Травматическое повреждение головного мозга (ТПГМ)

- **Травматическое повреждение головного мозга (ТПГМ)** ежегодно поражает более 10 млн человек по всему миру.

- **Наиболее высокая частота ТПГМ отмечена среди молодых** (15–25 лет) и пожилых (75 лет и более).

На сегодняшний день
нет эффективной лекарственной терапии, которая была бы официально одобрена для лечения ТПГМ!

А. Альварез. Пептидергические средства в лечении ТПГМ, - МНЖ, №3 (57), 2013

- Травматическое повреждение мозга – ведущая причина смерти и инвалидности у молодых (от **15** до **30** лет)

Faul M, National Center for Injury Prevention and Control, 2010

- **10-15%** выживших после тяжелой ЧМТ выписываются из ОИТ в вегетативном состоянии

Levin HS, Arch Neurol., 1991

- **50%** пациентов, пребывавших в вегетативном состоянии более **4** недель, не приходят в сознание в течение года

ЧМТ
Ишемия (гипоксия)
ОНМК по ишемическому и геморрагическому типу
Активация гликолиза (лактат-ацидоз)
Нарушение обмена в цикле Кребса (понижение АТФ)
«Субстратный голод» (прогрессирование понижения АТФ)
Энергодефицит Митохондриальная дисфункция
Оксидантный стресс
Выход K^+ из клетки, вход Ca^{2+} в клетку
Повышение чувствительности к глутамату
Повреждение соседних нейронов
«Распространяющая депрессия»
↑ Ca, Na, Cl, H_2O и ↓ K внутри клетки с развитием отека нейрона
«Разрыхление» клеточной мембраны
Глутамат-кальциевый каскад
Развитие эксайтотоксичности
↑ Ca внутри клетки и ↑ уровня глутамата вне клетк
Повышение возбудимости нейрона
Эндотелиальная дисфункция
Цитотоксический отек головного мозга
Вторичная ишемия и гипоксия
Усугубление энергодефицита
Повышение цитотоксических продуктов
Локальный вазоспазм

КЛАССИФИКАЦИЯ ЧМТ

по характеру:

- Закрытая ЧМТ(повреждение головного мозга без или с повреждением кожного покрова головы,но без повреждения апоневроза с переломами костей черепа либо без,но при обязательном условии отсутствия сообщения внутричерепного пространства с внешней средой)

- Открытая ЧМТ(повреждение апоневроза или сообщение внешней среды с полостью черепа,при этом открытая рана с повреждением твердой мозговой оболочки будет считаться проникающей)

виды ЧМТ:

- Сотрясение головного мозга
- Ушиб головного мозга:
  - ушиб мозга легкой степени
  - ушиб мозга средней степени
  - ушиб мозга тяжелой степени
- Сдавление головного мозга:
  - внутричерепная гематома
  - вдавленный перелом
- Диффузное аксональное повреждение мозга(ДАП)
- Сдавление головы.

Сотрясение головного мозга

- Встречается у 70% пострадавших с ЧМТ.
- Характеризуется преобладанием обратимых функциональных изменений ГМ.
- Пострадавшие кратковременно утрачивают сознание - от 1-2 до 10-15 минут.
- Жалобы - головная боль, тошнота, рережервота, головокружение, слабость, болезненность при движении глазных яблок, часто не помнят обстоятельств произошедшего.
- Симптомы сотрясения мозга по прошествии 5-8 дней проходят.
- До 50% пострадавших имеют различные остаточные явления, снижающие их трудоспособность.
- Пациенты с сотрясением головного мозга должны быть осмотрены нейрохирургом или неврологом с целью определения необходимости проведения дополнительных исследований – КТ или МРТ головного мозга, ЭЭГ.
- Сотрясение головного мозга не подразделяется на степени тяжести.

Ушиб головного мозга-повреждение вещества мозга,чаще с кровоизлиянием

По клиническому течению и выраженности повреждения мозговой ткани ушибы мозга разделяют на ушибы легкой,средней и тяжелой степени.

Ушиб головного мозга легкой степени

Повреждение вещества мозга – минимально.

У 25% пациентов выявляется переломы черепа.

Жизненно-важные функции (дыхание, сердечная деятельность) не нарушены.

При КТ головного мозга чаще патологических изменений не обнаруживается, однако могут наблюдаться очаги посттравматической ишемии.

Неврологическая симптоматика выражена умеренно и регрессирует в срок от 2 до 3 недель.

Ушиб головного мозга средней степени тяжести

- Возможны нарушения психической деятельности и преходящие расстройства жизненно-важных функций (бради- или тахикардия, повышение артериального давления). Определяется менингеальная и очаговая симптоматика (нарушения зрачковых реакций, парезы конечностей, патологические стопные рефлексы).
- На КТ нередко обнаруживают переломы свода и основания черепа, признаки субарахноидального кровоизлияния и небольшие очаговые изменения вещества мозга соответствующие очагу ушиба.
- В процессе лечения на повторной КТ эти изменения подвергаются обратному развитию.

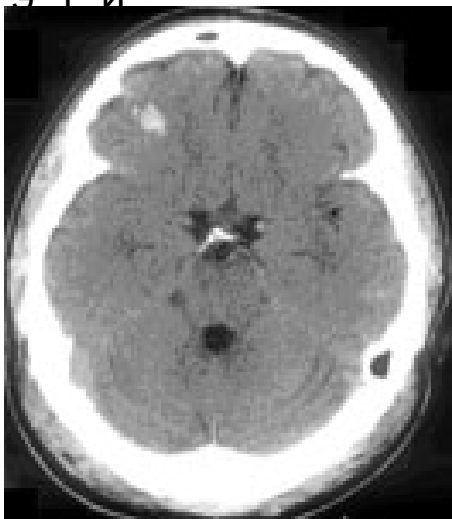

КТ головного мозга. Аксиальный срез. Геморрагический ушиб правой лобной доли головного мозга средней степени тяжести.

Ушиб головного мозга тяжелой степени

- Мозговое вещество повреждается в значительном объеме.Очаги кровоизлияния могут захватывать несколько долей мозга.Пострадавшие утрачивают сознание на срок от нескольких часов до нескольких недель.
- Тяжелые нарушения жизненно-важных функций вследствие чего показана госпитализиация больных в ОИТ.
- На КТ часто обнаруживают переломы свода и основания черепа,массивное САК и внутрижелудочковое кровоизлияние,очаги ушиба мозга большого объема, внутричерепные гематомы.

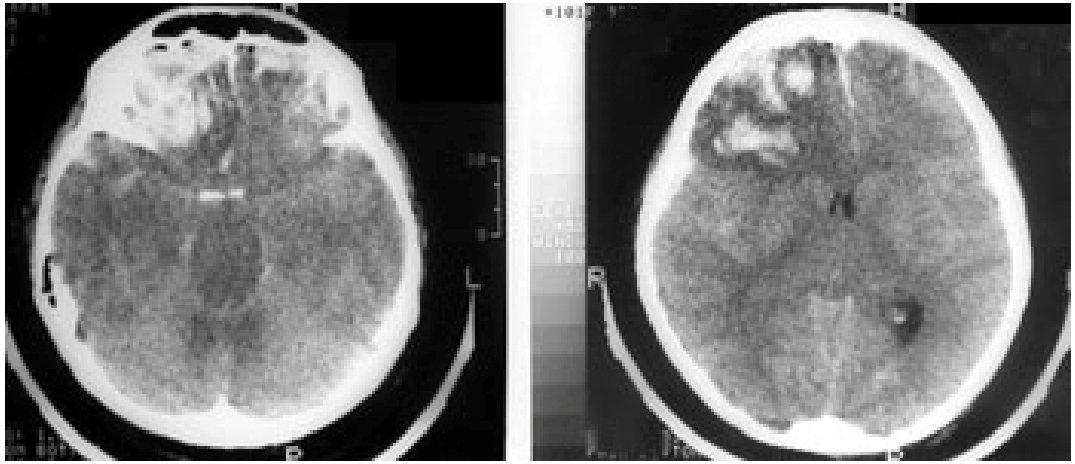

Ушиб головного мозга тяжелой степени.В обеих лобных долях визуализируются очаги ушиба и размозжения мозга.

Диффузное аксональное повреждение головного мозга

- Наиболее часто ДАП развивается при автомобильных авариях. При ДАП происходит повреждение или разрыв аксонов, нарушение проведения нервного импульса.
- У пострадавших с ДАП имеется первичное повреждение ствола мозга с нарушением витальных функций – дыхания и кровообращения.
- Снижение степени бодрствования является характерным клиническим признаком ДАП и у 25% пострадавших длительность утраты сознания превышает 2 недели.
- Летальность при ДАП достигает 80-90%, а у выживших развивается аппаллический синдром - функциональное разобщение ствола мозга и больших полушарий.

КТ и МРТ при ДАП выявляют отек мозга, на фоне которого обнаруживают мелкие геморрагические очаги в белом веществе полушарий мозга, мозолистом теле, подкорковых и стволовых структурах.

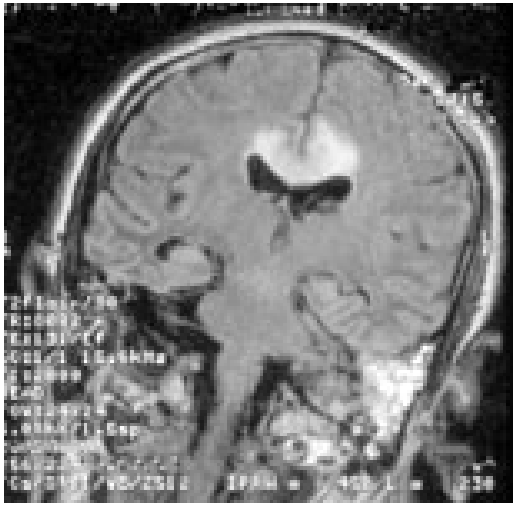

МРТ головного мозга, коронарный срез. Диффузное аксональное повреждение мозга. На фоне отека мозга в мозолистом теле визуализируются небольшие очаги повышенного МР-сигнала (кровоизлияние)

Сдавление головного мозга

- происходит за счет образования гематом в полости черепа и уменьшения внутричерепного пространства.
- Проявление клинической симптоматики не сразу после травмы а через определенный промежуток времени(так называемый "светлый промежуток", который характеризуется периодом относительно нормального самочувствия).

- При сдавлении головного мозга происходит ущемление ствола головного мозга в естественно жестких структурах черепа и твердой мозговой оболочки вследствие чего происходит нарушение жизненно-важных функций дыхания и кровообращения.
- Сдавление головного мозга является показанием к неотложному оперативному вмешательству с целью устранения гематомы, вызывающей компрессию и предотвращения дальнейшего вклинения ствола мозга.

В зависимости от анатомических взаимоотношений костей черепа и твердой мозговой оболочки выделяют:

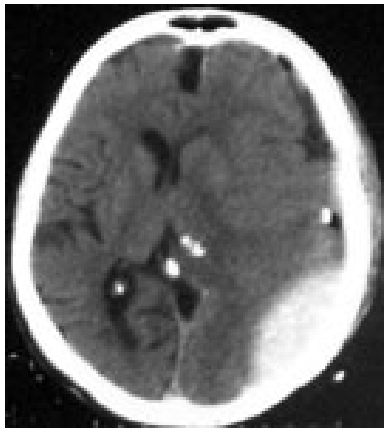

эпидуральная гематома- локализуются над твердой мозговой оболочкой

субдуральная гематома– образуются между твердой мозговой оболочкой и веществом мозга, на КТ имеют вид серповидной зоны, могут распространяться на все полушарие

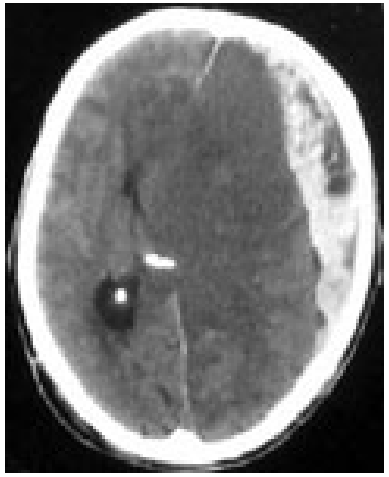

внутримозговая гематома– расположены в веществе мозга, на КТ имеют округлую или неправильную форму повышенной плотности

ПРИНЦИПЫ ИНТЕНСИВНОЙ ТЕРАПИИ ЧЕРЕПНО-МОЗГОВОЙ ТРАВМЫ

ДОКАЗАННАЯ ЭФФЕКТИВНОСТЬ

- поддержание перфузии головного мозга
- нормовентиляция,
- адекватная оксигенация,
- предупреждение гипоксемии,
- артериальной гипотензии и
- внутричерепной гипертензии

– снижают риск смерти и достоверно улучшают результаты лечения.

ОСНОВНЫЕ ПРИНЦИПЫ ТЕРАПИИ ПАЦИЕНТОВ С ЧМТ

1. Поддержание среднего артериального давления

optimum 100-110 мм рт ст (АД сист 140-160 мм рт ст

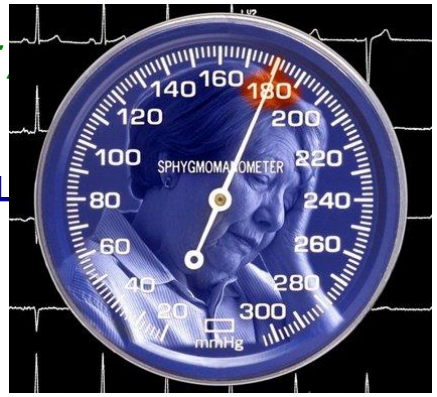

2. Обеспечение адекватной оксигенации крови

optimum 150-200 мм рт ст

3. Профилактическая гипотермия

optimum 35° С

4. Профилактика инфекционных осложнений

5. Профилактика ВТЭ (тромбоэмболических осложнений)

ОСНОВНЫЕ ПРИНЦИПЫ ТЕРАПИИ ПАЦИЕНТОВ С ЧМТ

6. Контроль внутричерепного давления

optimum 10-15 мм рт ст

7. Управляемая аналгоседация

по необходимости!!!

8. Адекватная нутритивная поддержка

25-30 ккал/сутки

9. Поддержание нормогликемии

optimum – 4,4 -6,6 (до 8-10 ммоль/л инсулин не вводить)

10. Возможность применения группы нейропротекторов?

Проблемы лечения ТПГМ

Большая часть терапевтических средств для лечения ТПГМ, исследованных к сегодняшнему дню, оказалась неэффективной, возможно, из-за того, что все они были нацелены на один патогенетический фактор, в то время как ТПГМ включает в себя множество клеточных и молекулярных механизмов

А. Альварез. Пептидергические средства в лечении ТПГМ, - МНЖ, №3 (57), 2013

- Применение стандартных схем терапии пациентов с ЧМТ часто не дают клинически значимого эффекта.

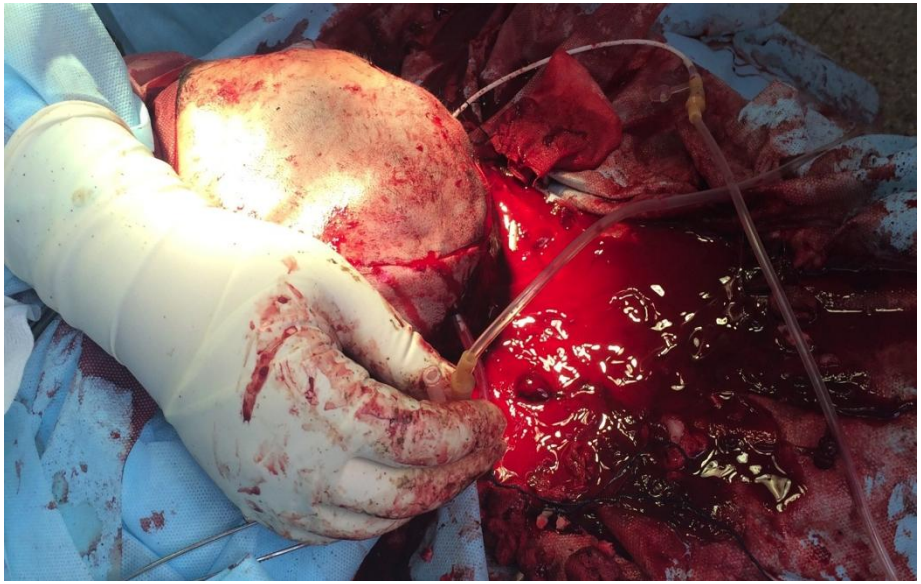

Проблема отсутствия положительной неврологической динамики у пациентов с тяжелыми повреждениями ГМ часто связана с возникновением нейромедиаторной недостаточности.

- Правильная диагностика нейромедиаторной недостаточности позволяет определить и проводить адекватные лечебные мероприятия с учетом возможности влияния на глутаматный каскад развития «эксайтотоксичности» с последующей коррекцией нейромедиаторной недостаточности в остром периоде ЧМТ и динамики регресса неврологической симптоматики.

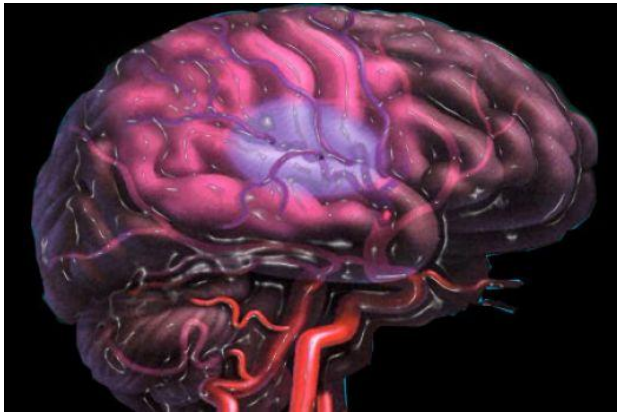

Нейропротекция

Нейропротекция стремится предотвратить или замедлить прогрессирование заболевания и вторичных повреждений путем прекращения или по крайней мере замедления потери нейронов.

Типы НП

Механизм	Метод НП
Энергетическая недостаточность	Гипотермия, барбитураты
Отек клеток	Диуретики
Ацидоз	Коррекция pH
Свободные радикалы	Активацция супероксиддисмутазы
Пероксидация липидов	Стероиды, индометацин
Ca-повреждение	Антагонисты Ca
Нарушения нейротрансмиссии	?????

Graham M. Teasdale and Paul E. Bannan

From: **Neuroprotection: Challenges and Opportunities**

Arch Neurol. 2007;64(6):794-800. doi:10.1001/archneur.64.6.794

Table. Comparison of Preclinical and Clinical Neuroprotective Studies for Selective Drug Classes

	Stroke		Head Injury		Spinal Cord Injury	
Drug Class	Preclinical	Clinical	Preclinical	Clinical	Preclinical	Clinical
Anti-inflammatory	+	–	+	ND	+	ND
NMDA antagonists	+++	–	+++	–	+++	ND
AMPA antagonists	+	–	++	ND	++	ND
Dexanabinol	++	–	++	–	ND	ND
Sodium channel blockers	++	–	++	ND	+	ND
TRH	+	ND	+++	ND	+++	+
Growth factors	++	–	++	ND	++	ND
Glucocorticoids	+	–	+	–	++	+
Caffeinol	+++	ND	+	ND	ND	ND
Opioid antagonists	+	–	++	ND	+++	+
Anti-apoptosis	++	ND	++	ND	+	ND
Free radical scavengers	++	±	+	–	+	±
Erythropoietin	++	–	++	ND	++	ND
Calcium channel blockers	+	–	+	–	±	ND
Magnesium sulfate	++	–	++	–	++	ND
Statins	++	±	++	ND	++	ND

Abbreviations: AMPA, α-amino-3-hydroxy-5-methyl-4-isoxazole propionic acid; ND, study not done; NMDA, N-methyl D-aspartate; TRH, thyrotropin-releasing hormone; +, mild protection; ++, moderate protection; +++, strong protection; ±, some studies showed no protection whereas others suggested protection; –, no protection.

Association. All rights reserved.

дофаминергическая недостаточность

- увеличен мышечный тонус,
- спастический геми/тетрапарез,
- тризм,
- ан-/дизартрия,
- блокада произвольной активности,
- гиперсаливация,
- повышенная сальность кожи.

Царенко С.В. Нейрореаниматология. Интенсивная терапия черепно-мозговой травмы. – 2-е изд., исправленное. – М.: ОАО «Издательство «Медицина», 2006. – 352 с.

холинергическая недостаточность

- снижение мышечного тонуса,
- диффузное снижение чувствительности,
- сухость кожи и слизистых оболочек,
- ослабление моторики ЖКТ.

Царенко С.В. Нейрореаниматология. Интенсивная терапия черепно-мозговой травмы. – 2-е изд., исправленное. – М.: ОАО «Издательство «Медицина», 2006. – 352 с.

С П А С И Б О З А В Н И М А Н И Е !